



МИНИСТЕРСТВО
ЗДРАВООХРАНЕНИЯ
РОССИЙСКОЙ ФЕДЕРАЦИИ

Клинические рекомендации

Увеальная меланома: локальная форма

МКБ 10: C69.3, C69.44/ **Н.31.8/ Н32.8**

Возрастная категория: дети, взрослые

ID: **KP100**

Год утверждения: **2017**

Профессиональные ассоциации:

- **Общероссийская общественная организация «Ассоциация врачей-офтальмологов»**

Главный внештатный специалист офтальмолог Минздрава России

В.В. Нероев _____

Главный внештатный детский специалист офтальмолог Минздрава России

Л.А. Катаргина _____

Оглавление	
Ключевые слова	3
Список сокращений.....	4
Термины и определения.....	5
1. Краткая информация	6
2. Диагностика	9
3. Лечение.....	13
4. Реабилитация	17
5. Профилактика	17
6. Дополнительная информация, влияющая на течение и исход заболевания.....	18
Критерии оценки качества медицинской помощи	18
Список литературы.....	19
Приложение А1. Состав рабочей группы	20
Приложение А2. Методология разработки клинических рекомендаций	21
Приложение А3. Связанные документы	23
Приложение Б. Алгоритмы ведения пациента	24
Приложение В. Информация для пациентов	25
Приложение Г.	26

Ключевые слова

- меланома увеальная
- диагностика
- лечение

Список сокращений

БТ – брахитерапия

КТ – компьютерная томография

МРТ – магнитно-резонансная томография

ОКТ – оптическая когерентная томография

ПЭТ - позитронно-эмиссионная томография

ТИАБ – тонкоигольная аспирационная биопсия

УЗИ – ультразвуковое исследование

УМ – увеальная меланома

ФАГ – флюоресцентная ангиография

ТТТ - транспупиллярная термотерапия

TNM (аббревиатура от tumor, nodus и metastasis) — международная классификация стадий злокачественных новообразований

ВГД - внутриглазное давление

ЦХО - цилиохориоидальная отслойка

Термины и определения

Ультразвуковое исследование (УЗИ) глаза – это сканирование с использованием ультразвуковых волн. УЗИ – неинвазивный, контактный, инструментальный метод, высокоинформативный в диагностике УМ и определения эффективности ее локального лечения.

Флюоресцентная ангиография (ФАГ) сформировалась на рубеже 1960-1970 гг. В настоящее время ФАГ является стандартным методом обследования патологии глазного дна.

Оптическая когерентная томография (ОКТ) - неинвазивный информативный, чувствительный метод, позволяющий количественно и качественно оценить состояние сетчатки, провести прижизненную «оптическую биомикрometriю» прилежащих к ней отделов стекловидного тела и хориоидеи.

Тонкоигольная аспирационная биопсия (ТИАБ) - метод прижизненной цитологической диагностики, позволяет с определенной достоверностью высказать суждение о меланоме, проводят в операционной.

Брахитерапия (БТ) – контактное облучение опухоли – является «золотым стандартом» органосохраняющего лечения внутриглазных опухолей. Основными преимуществами БТ являются: сохранение глаза, сохранение зрительных функций у половины леченных больных, лучший прогноз для жизни.

Протонотерапия - один из видов лучевого лечения внутриглазной меланомы. Протонный пучок имеет незначительное поперечное рассеивание, определенный пробег в биологических тканях и пик ионизации в конце пробега (пик Брегга). Это позволяет формировать дозные поля, соответствующие объему и форме опухоли (конформные), с высоким градиентом дозы на границе опухоли и здоровых тканей, благодаря чему к новообразованию можно подвести тумороцидные дозы излучения при минимальном лучевом поражении здоровых тканей глаза.

1. Краткая информация

1.1 Определение

Меланома – пигментная злокачественная опухоль нейроэктодермального происхождения, встречается с различной частотой в разных географических широтах.

1.2 Этиология и патогенез

Этиология неизвестна.

Патогенез определяется локализацией и размерами опухоли.

1.3 Эпидемиология

Заболеваемость по обращению в России колеблется от 6,23 до 13 человек на 1 млн взрослого населения. Опухоль чаще появляется в 5 – 6 десятилетиях жизни, однако описана и у детей. Несколько чаще болеют женщины. Оба глаза поражаются опухолью редко.

1.4 Кодирование по МКБ-10

C69.3 – Сосудистой оболочки

C69.4 – Ресничного [цилиарного] тела

H.31.8. - Другие уточненные болезни сосудистой оболочки глаза

H32.8. - Другие хориоретинальные нарушения при болезнях, классифицированных в других рубриках

1.5 Классификация меланомы сосудистой оболочки глаза

Классификация опухолей по стадиям объединяет первичных больных со злокачественными новообразованиями одной и той же локализации в группы, однородные по клиническому течению болезни, прогнозу и подходу к лечебной тактике. В основу классификации по стадиям положена степень распространенности новообразования к моменту установления диагноза. Наряду с этим учитываются размеры опухоли, характер вовлечения в процесс окружающих тканей, переход на соседние анатомические отделы, наличие или отсутствие регионарных и отдаленных метастазов. Они являются основой двух параллельно существующих классификаций злокачественных новообразований:

разработанной специальным комитетом Международного Противоракового Союза - система TNM (ICD-0 C69.3,4) [10] и деление опухолевого процесса на 4 стадии.

Патологическая классификация (TNM) основана на данных, полученных до начала лечения и дополненных данных, выявленных при хирургическом вмешательстве или исследовании операционного материала.

Анатомическая локализация: радужка (С 69.4), цилиарное тело (С 69.4), хориоидея (С 69.3, Н.31.8, Н32.8).

Для клинического применения удобна классификация меланомы цилиарного тела и хориоидеи, предложенная Shields (табл.1).

Таблица 1. Классификация меланомы цилиарного тела и хориоидеи

Размеры опухоли (мм)	Категория		
	Малые	Средние	Большие
Максимальный диаметр	≤ 10	>10 до 15 включительно	> 15
Толщина	≤ 3	> 3 до 5 включительно	> 5

1.6 Клиническая картина

Меланома радужки. Узловая форма имеет вид нечетко отграниченного узла.

Цвет от розового до темно-коричневого. На поверхности опухоли видны сосуды, контуры нечеткие. Смешанная форма характеризуется плоскостным ростом с распылением пигмента вокруг. Поверхность узла неровная, глубина передней камеры неравномерная. Вращение опухоли в дилятатор зрачка приводит к изменению его формы. Прорастание новообразования в заднюю камеру приводит к дислокации и помутнению хрусталика. На поверхности радужки можно видеть опухолевые сателлиты. Прорастание опухолью передней камеры приводит к стойкой гипертензии глаз. Диффузная (анулярная) меланома прорастает в угол передней камеры глаза, рано приводя к стойкой гипертензии. Возможно появление гетерохромии. Рисунок радужки сглажен, она регидна. Меланома тапиока - редкая форма. Растет медленно, бессимптомно. На поверхности радужки видны бледно-серые полупрозрачные узелки с тенденцией к слиянию. Видны сосуды опухоли. Возможно образование гифемы. По краю зрачка скопление пигмента.

Меланома цилиарного тела. Изолированное поражение цилиарного тела встречается редко, значительно чаще встречается комбинированное поражение – иридоцилиарное или цилиохориоидальное. Опухоль может быть пигментированной или беспигментной, растет медленно, долгое время бессимптомно, на ранних стадиях роста

новообразования может появиться гипотония. Увеличение размеров новообразования приводит к дислокации хрусталика и локальному помутнению его капсулы, что вызывает зрительные нарушения. Проращение в угол передней камеры приводит к появлению складок радужки, ложного иридодиализа. Проращение опухоли в радужку вызывает изменение формы зрачка, его край уплощается, реакция на свет снижается или отсутствует. В секторе роста опухоли появляются застойные извитые эписклеральные сосуды. Возможна неоваскуляризация радужки, повышение ВГД.

Меланома хориоидеи. Более половины увеальных меланом локализуются постэкваториально, около $\frac{1}{4}$ в зоне экватора глаза. Очень редко встречаются бинокулярные и мультицентрические формы опухоли (0,1-0,3%). Меланома хориоидеи имеет узловую форму роста или, реже, диффузную. В начальной стадии роста меланома хориоидеи выглядит как округлый, слегка проминирующий очаг серо-зеленого или желто-коричневого цвета. Часто на поверхности опухоли видны поля оранжевого пигмента (липофусцин). По мере роста меланомы в ней появляются собственные сосуды, может усиливаться пигментация. Рост опухоли сопровождается отслойкой сетчатки, возникающей вследствие трансудации и экссудации из сосудов новообразования и сетчатки. При прорыве стекловидной пластинки возможно формирование «грибовидной» формы опухоли. Нередко на поверхности меланомы появляются единичные или множественные геморрагии. Как правило, кровоизлияния в сетчатку, окружающую опухоль, наблюдаются при быстрорастущем новообразовании. Рост меланомы хориоидеи может сопровождаться косвенными признаками: отслойка сетчатки, увеит, иридоциклит, склерит, рубец радужки, расширение эписклеральных сосудов, гемофтальм, вторичная гипертензия, эндофтальмит, помутнение хрусталика, субатрофия глаза. Диффузная меланома характеризуется распространенным утолщением хориоидеи, ее толщина обычно не превышает 2,5 мм, при распространении в цилиарное тело может привести к (цилиохориоидальной отслойке) ЦХО с геморрагическим компонентом. Типично раннее врастание опухоли в зрительный нерв и распространение за пределы склеры.

1.7 Организация оказания медицинской помощи

При подозрении или выявлении у пациентов локальной формы увеальной меланомы участковые врачи, врачи общей практики (семейные врачи) направляют пациентов на консультацию к врачу-офтальмологу в специализированные центры.

Врач-офтальмолог специализированного центра оценивает общее состояние пациента, состояние глаза, его внутренних оболочек, придаточного аппарата, орбиты и определяет необходимость лабораторных и инструментальных исследований для уточнения диагноза, показания к госпитализации.

Медицинская помощь больным с локальной формой увеальной меланомы может оказываться в специализированных стационарных условиях, обеспечивающих круглосуточное медицинское наблюдение и лечение.

При наличии медицинских показаний лечение пациентов проводят с привлечением врачей-специалистов по специальностям, предусмотренным номенклатурой специальностей, специалистов с высшим и послевузовским медицинским и фармацевтическим образованием в сфере здравоохранения Российской Федерации, утвержденной приказом Министерства здравоохранения и социального развития Российской Федерации от 23 апреля 2009 г. N 210н (зарегистрирован Минюстом России 5 июня 2009 г., регистрационный N 14032), с изменениями, внесенными приказом Министерства здравоохранения и социального развития Российской Федерации от 9 февраля 2011 г. N 94н (зарегистрирован Минюстом России 16 марта 2011 г., регистрационный N 20144).

При наличии медицинских показаний к высокотехнологичным видам медицинской помощи такая помощь оказывается пациентам в соответствии с установленным порядком оказания высокотехнологичной медицинской помощи.

При необходимости пациенты направляются на консультацию и лечение к специалистам смежных специальностей.

Рекомендуется пожизненное диспансерное наблюдение за пациентами, пролеченными по поводу увеальной меланомы. После лучевой терапии и локальной эксцизии опухоли больных рекомендуется осматривать офтальмологом каждые 6 месяцев в течение двух лет, далее 1 раз в год. Рекомендуется обращать внимание на появление поздних осложнений после лучевого лечения. При выявлении поздних осложнений вопрос об их лечении рекомендуется решать офтальмоонкологом индивидуально. Рентгенографию легких, ультразвуковое исследование органов брюшной полости, осмотр у онколога рекомендуется проводить 1 – 2 раза в год.

2. Диагностика

2.1 Жалобы и анамнез

Основной жалобой является

- *ухудшение зрения;*
- *искажение предметов;*
- *метаморфопсии.*
- Рекомендуется собрать анамнез [1-9].

Уровень убедительности рекомендаций В (уровень достоверности доказательств – 2а)**2.2 Физикальное обследование**

- Рекомендуется расширить зрачок и провести офтальмоскопию для выявления основных клинических признаков меланомы [1-9].

Уровень убедительности рекомендации В (уровень достоверности доказательств – 2с)

Комментарии: Меланома радужки Узловая форма имеет вид нечетко отграниченного узла. Цвет от розового до темно-коричневого. На поверхности опухоли видны сосуды, контуры нечеткие. Смешанная форма характеризуется плоскостным ростом с распылением пигмента вокруг. Поверхность узла неровная, глубина передней камеры неравномерная. Вращение опухоли в дилятатор зрачка приводит к изменению его формы. Прорастание новообразования в заднюю камеру приводит к дислокации и помутнению хрусталика. На поверхности радужки можно видеть опухолевые сателлиты. Прорастание опухолью передней камеры приводит к стойкой гипертензии глаз. Диффузная (анулярная) меланома прорастает в угол передней камеры глаза, рано приводя к стойкой гипертензии. Возможно появление гетерохромии. Рисунок радужки сглажен, она регидна. Меланома тапиока - редкая форма. Растет медленно, бессимптомно. На поверхности радужки видны бледно-серые полупрозрачные узелки с тенденцией к слиянию. Видны сосуды опухоли. Возможно образование гифемы. По краю зрачка скопление пигмента.

Меланома цилиарного тела. Изолированное поражение цилиарного тела встречается редко, значительно чаще встречается комбинированное поражение – иридоцилиарное или цилиохориоидальное. Опухоль может быть пигментированной или беспигментной, растет медленно, долгое время бессимптомно, на ранних стадиях роста новообразования может появиться гипотония. Увеличение размеров новообразования приводит к дислокации хрусталика и локальному помутнению его капсулы, что вызывает зрительные нарушения. Прорастание в угол передней камеры приводит к появлению складок радужки, ложного иридодиализа. Прорастание опухоли в радужку вызывает изменение формы зрачка, его край уплощается, реакция на свет снижается или отсутствует. В секторе роста опухоли появляются застойные извитые эписклеральные сосуды. Возможна неоваскуляризация радужки, повышение ВГД.

Меланома хориоидеи. Более половины увеальных меланом локализуются постэкваториально, около $\frac{1}{4}$ в зоне экватора глаза. Очень редко встречаются бинокулярные и мультицентрические формы опухоли (0,1-0,3 %). Меланома хориоидеи имеет узловую форму роста или, реже, диффузную. В начальной стадии роста меланома хориоидеи выглядит как округлый, слегка проминирующий очаг серо-зеленого или желто-коричневого цвета. Часто на поверхности опухоли видны поля оранжевого пигмента (липофусцин). По мере роста меланомы в ней появляются собственные сосуды, может усиливаться пигментация. Рост опухоли сопровождается отслойкой сетчатки, возникающей вследствие трансудации и экссудации из сосудов новообразования и

сетчатки. При прорыве стекловидной пластинки возможно формирование «грибовидной» формы опухоли. Нередко на поверхности меланомы появляются единичные или множественные геморрагии. Как правило, кровоизлияния в сетчатку, окружающую опухоль, наблюдаются при быстрорастущем новообразовании. Рост меланомы хориоидеи может сопровождаться косвенными признаками: отслойка сетчатки, увеит, иридоциклит, склерит, рубец радужки, расширение эписклеральных сосудов, гемофтальм, вторичная гипертензия, эндофтальмит, помутнение хрусталика, субатрофия глаза. Диффузная меланома характеризуется распространенным утолщением хориоидеи, ее толщина обычно не превышает 2,5 мм, при распространении в цилиарное тело может привести к (цилиохориоидальной отслойке) ЦХО с геморрагическим компонентом. Типично раннее врастание опухоли в зрительный нерв и распространение за пределы склеры.

2.3 Лабораторная диагностика

- Рекомендуется провести общий и биохимический анализы крови, общий анализ мочи [1-9].

Уровень убедительности рекомендаций В (уровень достоверности доказательств – 2а)

- ТИАБ рекомендуется в трудных для клинической диагностики случаях внутриглазных опухолей, когда комплексное клинико-инструментальное обследование не позволило установить точный диагноз; в отдельных случаях для проведения цитогенетического исследования с прогностической целью при планировании органосохранного лечения. ТИАБ проводится в специализированных центрах [1, 9].

Уровень убедительности рекомендаций В (уровень достоверности доказательств – 2а)

2.4 Инструментальная диагностика

- Для диагностики меланомы радужки рекомендуется применять биомикроскопию, гониоскопию, ультразвуковую биомикроскопию, ФАГ [1-9].

Уровень убедительности рекомендации В (уровень достоверности доказательств – 2а)

- **Ультразвуковое исследование (УЗИ)** рекомендуется начинать с обзорной двумерной серошкальной эхографии (В – метода) для выявления проминенции и диаметра основания опухоли [1-9].

Уровень убедительности рекомендации В (уровень достоверности доказательств – 2а)

Комментарии: Для УМ наиболее распространенной эхографической формой является «чечевицеобразная» или куполообразная (79,2 %), грибовидная форма встречается у 15 % больных, неправильная форма опухоли (в виде двух и более горбов) имеет место в 5,8 % случаев. Акустическая плотность опухоли (денситометрия) при УМ варьирует в широких пределах и составляет от 33,3 до 128,3 (в среднем – 85,6±29,3) условных единиц.

Денситометрические показатели гемангиомы и метастаза выше, чем при УМ. В режиме ЦДК признаки собственной васкуляризации у больных УМ выявляются при проминенции очага от 1,8 мм (92,3 % случаях). Анализ доплеровских характеристик кровотока в центральной артерии и вене сетчатки показывает, что при УМ имеется снижение линейных показателей кровотока на стороне поражения по сравнению с контралатеральной стороной в среднем на 10-35 %, что зависит от размеров и локализации очага.

- **ФАГ** рекомендуется для диагностики увеальной меланомы и выявления собственных сосудов опухоли, пятнистого окрашивания, сливной флюоресценции в позднюю венозную фазу, длительной поздней флюоресценции, опухоле-ассоциированной флюоресценции, обусловленной опухоле-ассоциированной эпителиопатией и ангиопатией сетчатки. ФАГ рекомендуется для уточнения истинных границ УМ, визуализации зоны скрытого роста опухоли [1, 2, 4, 9].

Уровень убедительности рекомендации В (уровень достоверности доказательств – 2а)

- **ОКТ** рекомендуется для диагностики томографических признаков УМ (дугообразного изменения хориоидального профиля, утолщения сетчатки, вызванное скоплением интра- и субретинальной жидкости, проявляющейся диффузным, кистовидным отеком, отслойкой нейроэпителия, дезорганизации пигмента в ретинальном пигментном эпителии с формированием пигментных фокусов и окончатых дефектов, компрессии хориокапилляров с эффектом «тени», отслойки нейроэпителия в сопредельной с опухолью зоне) [1, 4].

Уровень убедительности рекомендации В (уровень достоверности доказательств – 2а)

- **Генетические исследования** рекомендуются для установления молекулярно-генетических мутаций в клетках увеальной меланомы, оценки течения и прогноза заболевания [7].

Уровень убедительности рекомендации В (уровень достоверности доказательств – 2а)

Комментарии: Частота герминальных и соматических хромосомных и генных нарушений у больных увеальной меланомой составляет: моносомия хромосомы 3 – 52,2 % (полная - 37,3 %, частичная - 14,9 %), потеря гетерозиготности в хромосоме 1p – 29,1 %, в хромосоме 8p – 20,0 %; метилирование гена RASSF1A - 23,9 %, мутации в генах GNAQ/GNA11 – 90,0 %. Доказано, что моносомии хромосомы 3 значительно снижает выживаемость больных увеальной меланомой (до 46,8 %). В то же время наличие метилирования гена RASSF1A является прогностически благоприятным фактором. Метод нуждается в дальнейшем изучении.

- **КТ и МРТ** рекомендуются при подозрении на прорастание внутриглазной опухоли за пределы глаза для уточнения степени инвазии новообразования в орбиту. При непрозрачных преломляющих средах глаза и подозрении на внутриглазное новообразование рекомендуется проведение КТ орбит максимально тонкими срезами [7].

Уровень убедительности рекомендации В (уровень достоверности доказательств – 2а)

Комментарии: КТ признаки внутриглазной меланомы: утолщение склероувеального кольца или наличие новообразования линзообразной или грибовидной формы, высокая плотность опухоли (в среднем 70 Н).

- При установленном диагнозе УМ до начала лечения рекомендуется обследовать пациента для исключения отдаленных метастазов. Рекомендуются УЗИ органов брюшной полости, рентгенография органов грудной клетки, КТ, МРТ или ПЭТ для выявления метастатической болезни. Инструментальные исследования головного мозга рекомендуется назначать при наличии клинических симптомов [7].

Уровень убедительности рекомендации В (уровень достоверности доказательств – 2a)

3. Лечение

Динамическое наблюдение и выжидательная тактика при установленном диагнозе УМ противопоказаны.

- Локальное лечение УМ рекомендуется осуществляться *только в специализированных учреждениях*, оно рекомендуется только при отсутствии отдаленных метастазов опухоли, что определяется полным клиническим обследованием пациента до госпитализации [1-9].

Уровень убедительности рекомендации В (уровень достоверности доказательств – 2a)

3.1 Консервативное лечение

Не проводится.

3.2 Хирургическое лечение

- Планировать органосохраняющее лечение рекомендуется с учетом размеров и локализации опухоли. При этом рекомендуется учитывать возраст больного и его соматическое состояние, состояние парного глаза, возможные осложнения, предусмотреть меры их профилактики [1-9].

Уровень убедительности рекомендации В (уровень достоверности доказательств – 2a)

- **Блокэксцизия** рекомендуется при опухолях иридоцилиарной зоны не более 1/2 окружности.

Уровень убедительности рекомендации В (уровень достоверности доказательств – 2a)

- **Эндорезекция** рекомендуется как заключительный этап локального разрушения меланомы после формирования хориоретинального рубца. В отдельных случаях рекомендуется резекция остаточной бессосудистой опухоли после брахитерапии [1-9].

Уровень убедительности рекомендации В (уровень достоверности доказательств – 2a)

- **Энуклеация** рекомендуется при проминенции УМ более 6 мм, диаметре основания свыше 16 мм, вторичной гипертензии, тотальной отслойке сетчатки, гемофтальме, непрозрачности оптических сред, экстрабульбарном росте опухоли [1-9].

Уровень убедительности рекомендации В (уровень достоверности доказательств – 2а)

Комментарии: Для выполнения энуклеации по поводу УМ требуется соблюдение определенных правил: операция проводится в условиях наркоза с контролем артериального давления; все манипуляции с глазом и экстраокулярными мышцами рекомендуется проводить бережно, избегая деформации и давления на глаз. В отдельных случаях рекомендуется выполнение энуклеации с одновременным формированием опорно-двигательной культы с использованием эндопротеза.

- Поднадкостничная экзентерация орбиты рекомендуется при формировании большого узла опухоли в орбите с инфильтрацией мышц и жировой клетчатки.

Уровень убедительности рекомендации В (уровень достоверности доказательств – 2а)

- После удаления глаза рекомендуется проведение протезирования [1-9].

Уровень убедительности рекомендации В (уровень достоверности доказательств – 2а)

Комментарии: Локальное удаление опухоли - **блокэксцизия** заключается в иссечении опухоли единым блоком с запасом окружающих здоровых тканей. Распространенность новообразования определяет объем операции (иридэктомия, иридоциклэктомия, иридоциклосклерэктомия и иридоциклохориоидосклерэктомия, хориоидсклерэктомия). С целью восстановления диафрагмальной функции радужки, уменьшения световых аббераций и повышения остроты зрения после удаления опухоли радужки одномоментно производят иридопластику, которая возможна при образовавшемся дефекте радужки не более 1/3 ее окружности. Удаленный блок тканей подлежит обязательному патогистологическому исследованию. Абсолютные противопоказания: вторичная гипертензия; анулярный рост новообразования по структурам УПК, экстрабульбарный рост опухоли, метастазирование, некомпенсированная гипертоническая болезнь.

Частота вторичных энуклеаций после ранее проведенного органосохранного лечения составляет 8 - 34 %. В подавляющем большинстве случаев причиной её является несоответствие избранного метода лечения параметрам и локализации меланомы. В большинстве случаев энуклеацию проводят в течение первых 30 месяцев после брахитерапии.

Проведение дистанционной лучевой терапии в послеоперационном периоде не рекомендуется, т.к. доказано отсутствие ее положительного эффекта на частоту гематогенного метастазирования.

3.3 Иное лечение

Брахитерапия (БТ)

- Рекомендуется выбор типа офтальмоаппликатора (ОА) определять толщиной новообразования и проникающей способностью бета-излучения, которое зависит от энергии распада радионуклида. ОА с изотопом $Sr^{90} + Y^{90}$ рекомендуется применять в случаях, когда толщина опухоли не превышает 3,5 мм. При большей толщине рекомендуется применять ОА с изотопом $Ru^{106} + Rh^{106}$. Брахитерапия рекомендована при проминенции опухоли до 6 мм и диаметр до 15 мм [1-9].

Уровень убедительности рекомендации В (уровень достоверности доказательств – 2а)

Комментарии: Главным условием успешного радикального лечения является набор необходимой оптимальной дозы излучения на верхушке опухоли, т.е. в точке, максимально удаленной от поверхности ОА. Она должна составлять 200 - 220 Гр при использовании ОА с изотопом $Sr^{90} + Y^{90}$ и 130 – 150 Гр в случае применения ОА с изотопом $Ru^{106} + Rh^{106}$. Эффективность лечения оценивается по следующим критериям: полная резорбция опухоли; частичная резорбция опухоли – уменьшение исходных размеров на 50% и более; отсутствие эффекта.

Противопоказания к брахитерапии абсолютные (не рекомендуется):

- Превышение указанных размеров опухоли.
- Наличие отдаленных метастазов.
- Прорастание опухоли за пределы склеры.
- Мультицентрический рост УМ.

Относительными противопоказаниями (не рекомендуется) являются: тяжелые и средней тяжести заболевания крови (лейкопения, агранулоцитоз, пойкилоцитоз, анемия различного генеза, гемофилия и другие), острые воспалительные заболевания глаза и его придаточного аппарата, гемофтальм, глаукома, обширная отслойка сетчатки, тяжелая сопутствующая соматическая и психическая патология.

После проведения брахитерапии острая лучевая реакция стихает через 4 – 8 недель и наступает процесс резорбции опухоли, который длится 8 – 24 месяца. Контрольные осмотры больных после брахитерапии проводят каждые 3 – 6 месяцев.

Степень резорбции УМ зависит от исходных ее размеров и адекватного планирования. Чем меньше опухоль. Тем лучше исход лечения. В целом полная резорбция УМ достигается у 67,8% больных. Следует помнить, что больные УМ должны оставаться на пожизненном диспансерном наблюдении, т.к. рецидивы опухоли и гематогенные метастазы наблюдаются спустя 5 и более лет после лечения.

Особенности диспансерного наблюдения за больными после брахитерапии. Поздние осложнения брахитерапии могут появиться спустя 1 – 12 месяцев и позже после облучения (в среднем через 35,8 месяцев). К ним относят лучевую катаракту, вторичную глаукому, гемофтальм, нейроретинопатию, постлучевые изменения склеры, субатрофию глаза. Факторами риска возникновения поздних осложнений являются большие размеры

опухоли, высокая доза облучения склеры, диаметр облученной склеры более 14 мм, преэквадриальная локализация опухоли, дополнительное лечение (ТТТ или брахитерапия). Внимание поликлинического врача должно быть направлено на раннее выявление и коррекцию указанных осложнений.

*- Облучение опухоли глаза и ее центрация на оси **протонного пучка** рекомендуется осуществлять на стереотаксическом стенде. Планирование облучения внутриглазных опухолей рекомендуется производить строго индивидуально врачами и медицинскими физиками. Суммарная очаговая доза на внутриглазную меланому рекомендуется 70 Гр за 5 – 6 фракций.*

- Протонотерапия для лечения внутриглазной меланомы рекомендуется при толщине опухоли хориоидеи от 5,5 мм; в случае цилиохориоидальной локализации новообразования – при толщине от 3 мм и при диаметре до 14 мм [1, 8, 9].

Уровень убедительности рекомендации В (уровень достоверности доказательств – 2а)

Комментарии: *Постлучевая резорбция продолжается длительно. Наиболее частым осложнением протонотерапии является лучевая катаракта, реже развивается глаукома, ретинопатия, отслойка сетчатки.*

- В последние годы рекомендуется проведение *радиохирургического* лечения УМ с помощью аппаратов «гамма-нож» и «кибер-нож» [1-9].

Уровень убедительности рекомендации В (уровень достоверности доказательств – 2а)

Комментарии: *Показания к этому виду лечения, методика облучения, его эффективность нуждаются в дальнейшем научном изучении.*

- Разрушающая лазеркоагуляция УМ как самостоятельный метод лечения рекомендуется при начальных опухолях с толщиной до 1,5 мм и максимальном диаметре до 10 мм. Большое значение имеет высокая прозрачность преломляющих сред глаза.

Уровень убедительности рекомендации В (уровень достоверности доказательств – 2а)

- Отграничивающая лазеркоагуляция как элемент комбинированного лечения рекомендуется при парапапиллярной локализации УМ.

Уровень убедительности рекомендации В (уровень достоверности доказательств – 2а)

- Транспупиллярная термотерапия (ТТТ) рекомендуется при постэквадриальной локализации пигментированной УМ. При этом толщина новообразования не должна превышать 3 мм, диаметр 10 мм [1-9].

Уровень убедительности рекомендации В (уровень достоверности доказательств – 2с)

- В случае парапипиллярной локализации опухоли первым этапом рекомендуется отграничивающая лазеркоагуляция между краем новообразования и диском зрительного нерва с целью уничтожения опухолевых клеток в зоне скрытого роста. Вторым этапом лечения рекомендуется брахитерапия [1-9].

Уровень убедительности рекомендации В (уровень достоверности доказательности – 2с)

Комментарии: В ряде случаев после проведения брахитерапии сохраняется остаточная опухоль в центре хориоретинального рубца. При наличии собственных сосудов в остаточном новообразовании рекомендуется проведение ТТТ, при наличии остаточного васкулярного образования – эндорезекция.

Возможно появление плоского роста меланомы хориоидеи из-под постлучевого рубца. Если толщина рецидива не превышает 1 мм рекомендуется проведение разрушающей лазеркоагуляции, при большей толщине – ТТТ.

4. Реабилитация

Витальный прогноз при увеальной меланоме всегда серьезен. Он зависит от возраста больного, размеров опухоли, ее локализации, клеточного типа, наличия узла опухоли на поверхности склеры, типа проведенного лечения и многих других факторов.

Рекомендуется изучать роль молекулярно-генетических особенностей меланомы в оценке прогноза. Общая пятилетняя выживаемость больных увеальной меланомой составляет 91 %, 10-ти летняя – 84 %, 14-ти летняя – 79 %.

Прогноз для жизни при наличии прорастания опухоли за пределы глаза неблагоприятный.

Прогноз для зрения после органосохранного лечения определяется локализацией и размерами опухоли. Предметное зрение сохраняется у половины пролеченных пациентов.

5. Профилактика

- Рекомендуется пожизненное наблюдение за пациентами, пролеченными по поводу увеальной меланомы. После лучевой терапии и локальной эксцизии опухоли больных рекомендуется осматривать офтальмологом каждые 6 месяцев в течение двух лет, далее 1 раз в год [1-9].

Уровень убедительности рекомендации В (уровень достоверности доказательности – 2с)

- Рекомендуется обращать внимание на появление поздних осложнений после лучевого лечения. При выявлении поздних осложнений вопрос об их лечении рекомендуется решать офтальмоонкологом индивидуально [1-9].

Уровень убедительности рекомендации В (уровень достоверности доказательности – 2с)

- Рентгенографию легких, ультразвуковое исследование органов брюшной полости, осмотр у онколога рекомендуется проводить 1 – 2 раза в год [1-9].

Уровень убедительности рекомендации В (уровень достоверности доказательности – 2с)

6. Дополнительная информация, влияющая на течение и исход заболевания

Критерии оценки качества медицинской помощи

Название группы: новообразование хориоидеи

МКБ коды: С69.3, С69.4, **Н.31.8, Н32.8.**

Вид медицинской помощи: специализированная, в том числе высокотехнологичная

Возрастная группа: дети, взрослые

Условия оказания медицинской помощи: стационарно, в дневном стационаре, амбулаторно.

Форма оказания медицинской помощи: плановая

№	Критерии качества	Уровень достоверности доказательств
1.	Выполнена биомикроскопия глаза и/или гониоскопия и/или офтальмоскопия в условиях мидриаза	2a
2.	Выполнено ультразвуковое исследование глазного яблока и/или ультразвуковая биомикроскопия и/или флюоресцентная ангиография и/или оптическая когерентная томография и/или тонкоигольная аспирационная биопсия и/или компьютерная томография и/или магнитно-резонансная томография и/или генетические исследования и/или обследование пациента для исключения отдаленных метастазов и/или компьютерная томография и/или магнитно-резонансная томография и/или позитронно-эмиссионная томография внутренних органов для выявления метастатической болезни	2a
3.	Выполнена лазеркоагуляция и/или брахитерапия и/или блокэксцизия и/или энуклеация	2a

Список литературы

1. Офтальмоонкология. Руководство для врачей. Под редакцией А.Ф.Бровкиной. М., «Медицина», 2001, 424 с.
2. Руководство по клинической офтальмологии. Под ред. А.Ф.Бровкиной, Ю.С.Астахова.М., МИА, 214, 960 с.
3. Опухоли и опухолеподобные заболевания органа зрения: сб. науч. тр. науч.-практ. конф., 1-3 нояб. / под ред проф. А. Ф. Бровкиной. – Москва, 2010. – 216 с.
4. X съезд офтальмологов России: научные материалы, 17-19 июня. – Москва, 2015. – 318 с.
5. Бровкина А.Ф., Вальский В.В., Гусев Г.А. Риск метастазирования меланом хориоидеи. ВО, 2003, №2, 26-28.
6. Бровкина А.Ф. Лучевая терапия в лечении опухолей органа зрения. Клин. Офтальмология, 2003, т.4, №1, 15-19.
7. И.К. Манохина, Н.В.Склярова, С.В.Саакян, Д.В. Залетаев. Статус метилирования промоторных областей некоторых генов – супрессоров онкогенеза в увеальных меланомах. Молекулярная медицина, 2009, № 2, стр.53 – 56.
8. Valskiy V.V., Saakyan S.V., Borodin Y.I. Recurrence of the uveal melanoma in the orbit: abilities of proton beam irradiation. International society of ocular oncology, ISOO meeting, 2009, sept. 8 – 12. Cambridge, United Kindom. Programme and abstracts, p. 184.
9. The ABS – OOTF Committee (Russia – Helmholtz Research Institute of Eye Diseases - Svetlana Saakyan, Vladimir Valskiy, Anush Amiryan). The American Brachytherapy Society consensus guidelines for plaque brachytherapy of uveal melanoma and retinoblastoma. Brachytherapy 13 (2014) 1- 14.
10. International Union Against Cancer (UICC). TNM Classification of Malignant Tumours, 7th ed. Sobin L.H., Gospodarowicz M.K., Wittekind Ch., eds. New York: Wiley-Blackwell; 2009.

Приложение А1. Состав рабочей группы

1. **Саакян С.В.**, профессор, д.м.н., Заслуженный врач РФ – руководитель группы, ООО «Ассоциация врачей-офтальмологов»;
2. **Андреева Т.А.**, к.м.н., ООО «Ассоциация врачей-офтальмологов»;
3. **Амирян А.Г.**, к.м.н., ООО «Ассоциация врачей-офтальмологов»;
4. **Бровкина А.Ф.**, д.м.н., профессор, академик РАН, Заслуженный врач РФ, ООО «Ассоциация врачей-офтальмологов»;
5. **Вальский В.В.** д.м.н., ООО «Ассоциация врачей-офтальмологов»;
6. **Гришина Е.Е.**, д.м.н., профессор, ООО «Ассоциация врачей-офтальмологов»;
7. **Жильцова М.Г.**, к.б.н., ООО «Ассоциация врачей-офтальмологов»;
8. **Мякошина Е.Б.**, к.м.н., ООО «Ассоциация врачей-офтальмологов»;
9. **Панова Е.Е.**, д.м.н., профессор, ООО «Ассоциация врачей-офтальмологов»;
10. **Пантелеева О.Г.**, д.м.н., ООО «Ассоциация врачей-офтальмологов»;
11. **Хорошилова-Маслова И.П.**, профессор, д.м.н., Заслуженный деятель науки РФ, ООО «Ассоциация врачей-офтальмологов»;
12. **Шишкин М.М.**, д.м.н., профессор, Заслуженный врач РФ, ООО «Ассоциация врачей-офтальмологов»;
13. **Яровой А.А.**, д.м.н., ООО «Ассоциация врачей-офтальмологов».

Конфликт интересов отсутствует

Приложение А2. Методология разработки клинических рекомендаций

Методы, использованные для сбора/селекции доказательств: поиск в электронных базах данных, библиотечные ресурсы. Описание методов, использованных для сбора/селекции доказательств: доказательной базой для рекомендаций являются публикации, вошедшие в Кохрайновскую библиотеку, базы данных EMBASE и MEDLINE, а также монографии и статьи в ведущих специализированных рецензируемых отечественных медицинских журналах по данной тематике. Глубина поиска составляла 10 лет. Методы, использованные для оценки качества и силы доказательств: консенсус экспертов, оценка значимости в соответствии с рейтинговой схемой.

Целевая аудитория данных клинических рекомендаций:

1. Врачи офтальмологи
2. Врачи онкологи
3. Врачи радиологи
4. Другие врачи смежных специальностей.

Таблица П1 – Уровни достоверности доказательств.

Уровень достоверности	Тип данных
1a	Мета анализ рандомизированных контролируемых исследований (РКИ)
1b	Хотя бы одно РКИ
2a	Хотя бы одно хорошо выполненное контролируемое исследование без рандомизации
2b	Хотя бы одно хорошо выполненное квазиэкспериментальное исследование
3	Хорошо выполненные не экспериментальные исследования: сравнительные, корреляционные или «случай-контроль»
4	Экспертное консенсусное мнение либо клинический опыт признанного авторитета

Таблица П2 – Уровни убедительности рекомендаций.

Уровень убедительности	Основание рекомендации
А	Основана на клинических исследованиях хорошего качества, по своей тематике непосредственно применимых к данной специфической рекомендации, включающих по меньшей мере одно РКИ
В	Основана на результатах клинических исследований хорошего дизайна, но без рандомизации

С	Составлена при отсутствии клинических исследований хорошего качества, непосредственно применимых к данной рекомендации
---	--

Порядок обновления клинических рекомендаций.

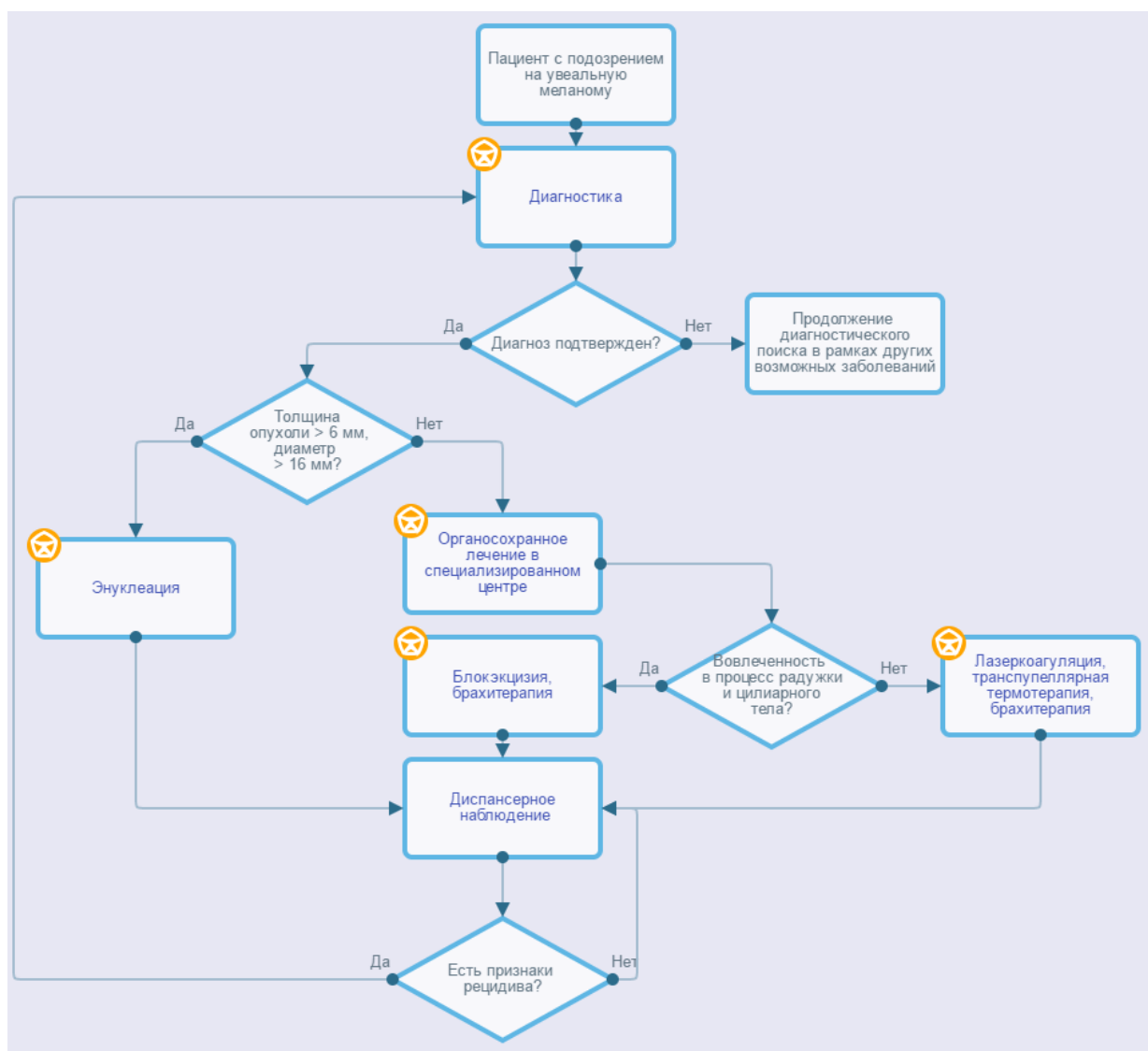
Механизм обновления клинических рекомендаций предусматривает их систематическую актуализацию – не реже чем один раз в три года или при появлении новой информации о тактике ведения пациентов с данным заболеванием. Решение об обновлении принимает МЗ РФ на основе предложений, представленных медицинскими некоммерческими профессиональными организациями. Сформированные предложения должны учитывать результаты комплексной оценки лекарственных препаратов, медицинских изделий, а также результаты клинической апробации.

Приложение А3. Связанные документы

1. Международная [классификация](#) болезней, травм и состояний, влияющих на здоровье, 10-го пересмотра (МКБ-10) (Всемирная организация здравоохранения) 1994.
2. [Номенклатура](#) медицинских услуг (Министерство здравоохранения и социального развития Российской Федерации) 2011.
3. Федеральный закон «Об основах охраны здоровья граждан в Российской Федерации» от 21.11.2011 № 323 ФЗ.
4. Приказ Минздрава России от 12.11.2012 № 902н "Об утверждении Порядка оказания медицинской помощи взрослому населению при заболеваниях глаза, его придаточного аппарата и орбиты".

Приложение Б. Алгоритмы ведения пациента

Уvealная меланома: локальная форма



Приложение В. Информация для пациентов

После завершения лечения пациент находится под наблюдением офтальмолога или офтальмоонколога. Первый осмотр через 3-6 месяцев, затем каждые 6 месяцев на протяжении первых двух лет. При отсутствии рецидива дальнейшие осмотры 1 раз в год. Помимо общепринятого клинического обследования выполняют УЗИ глаза, по показаниям КТ или МРТ.

Один – два раза в год пролеченным пациентам проводят рентгенографию легких и ультразвуковое исследование органов брюшной полости для исключения метастазов.

Приложение Г.