



МИНИСТЕРСТВО
ЗДРАВООХРАНЕНИЯ
РОССИЙСКОЙ ФЕДЕРАЦИИ

Клинические рекомендации

Герпетические заболевания глаз

МКБ 10: **B00.5, H19.1**

Возрастная категория: **дети, взрослые**

ID: **KP102**

Год утверждения: **2017**

Профессиональные ассоциации:

- **Общероссийская общественная организация «Ассоциация врачей-офтальмологов»**

Главный внештатный специалист офтальмолог Минздрава России

В.В. Нероев _____

Главный внештатный детский специалист офтальмолог Минздрава России

Л.А. Катаргина _____

Оглавление	
Ключевые слова	3
Список сокращений	4
Термины и определения	5
1. Краткая информация.....	6
2. Диагностика	12
3. Лечение.....	14
4. Реабилитация.....	16
5. Профилактика	16
6. Дополнительная информация, влияющая на течение и исход заболевания.....	17
Критерии оценки качества медицинской помощи	17
Список литературы	19
Приложение А1. Состав рабочей группы	20
Приложение А2. Методология разработки клинических рекомендаций	21
Приложение А3. Связанные документы	23
Приложение Б. Алгоритмы ведения пациента.....	24
Приложение В. Информация для пациентов	25
Приложение Г.	26

Ключевые слова

- герпесвирусная инфекция,
- язва роговицы,
- офтальмогерпес,
- герпетический кератит

Список сокращений

ГИ – герпесвирусная инфекция

ВПГ – вирус простого герпеса

ГК – герпетический кератит

ВИД – вторичный иммунодефицит

ВЭБ – вирус Эпштейн–Барр

ЦМВ – цитомегаловирус

ПЦР – полимеразная цепная реакция

ОКТ – оптическая когерентная томография

МКБ 10 - международная классификация болезней 10-го пересмотра

Термины и определения

Кератиты – группа воспалительных поражений роговицы, имеющих различную этиологию, вызывающих помутнение роговицы и снижение зрения. Для кератита типичен, так называемый роговичный синдром, характеризующийся слезотечением, светобоязнью, блефароспазмом; ощущение инородного тела глаза, режущие боли, изменение чувствительности роговицы, снижение зрения.

1. Краткая информация

1.1 Определение

Герпесвирусная инфекция (ГИ) представляет собой широко распространенную группу антропонозных инфекционных заболеваний, характеризующихся выраженной персистенцией вируса и его пожизненным пребыванием в организме человека, полиморфизмом клинического течения. Многообразие клинических проявлений болезни, морфологических особенностей возбудителя, возможность передачи практически всеми известными путями позволили Европейскому региональному бюро ВОЗ отнести ГИ к разряду самых распространенных неконтролируемых инфекций человека в мире.

1.2 Этиология и патогенез

Герпесвирусные заболевания глаз составляют более половины всей воспалительной патологии роговицы. Язва роговицы относится к разряду тяжелых глазных заболеваний, трудно поддающихся лечению и почти всегда заканчивающихся нарушением зрения, вплоть до слепоты.

Вирус простого герпеса 1-го типа и вирус ветряной оспы – опоясывающего герпеса остаются наиболее актуальными вирусными патогенами, вызывающими различные поражения органа зрения. Традиционно принято считать, что *герпетическое поражение глаз (офтальмогерпес)* вызывает вирус простого герпеса 1-го типа. Тем не менее, ряд исследователей приводит данные о значительном проценте случаев выявления при поражении глаз вируса простого герпеса 2-го типа, который чаще вызывает генитальный герпес. Дискуссионным остается вопрос о возможной роли вируса простого герпеса 6-го типа в патогенезе тяжелых герпетических кератитов.

Патогенез офтальмогерпеса определяется свойствами вируса герпеса и специфическими иммунными реакциями макроорганизма, возникающими в ответ на внедрение вируса простого герпеса. Вирус поражает ткани глаза при преодолении им местных защитных механизмов, к которым относят продукцию секреторных антител (S-IgA) клетками субэпителиальной лимфоидной ткани, местную продукцию интерферона, сенсibilизированные лимфоциты.

Попадая в ткани глаза экзогенно (через эпителий), нейрогенным или гематогенным путем, вирус простого герпеса начинает активно размножаться в клетках эпителия роговицы, которые, вследствие цитопатических и дистрофических процессов, подвергаются некрозу и слущиванию. При поверхностных герпетических кератитах (поражен, в основном, эпителий роговицы) на этом этапе прекращается дальнейшее размножение вируса в роговице, дефект роговичной ткани эпителизируется, вирус переходит в персистирующее состояние. В персистирующем состоянии вирус может находиться не только в тройничном узле, но и в самой роговице.

Патогенез глубоких (с глубоким вовлечением стромы роговицы) форм герпетического кератита неоднозначен. С одной стороны, вирус простого герпеса обладает прямым повреждающим действием на клетки, вызывая их гибель с последующим развитием воспалительных реакций. С другой стороны, ряд авторов указывают на способность вируса простого герпеса к антигенной мимикрии с возникновением перекрестно-реагирующих антигенов, ответственных за запуск аутоиммунных реакций в роговице.

1.3 Эпидемиология

Эпидемиологические показатели распространённости офтальмогерпеса в последние годы в России составляет более 200 тысяч в год, то есть сохраняется та же тенденция распространённости, что указывалась ещё в 1981 году. Многолетние наблюдения в отделе инфекционных и аллергических заболеваний глаз показали, что среди госпитализированных пациентов с язвой роговицы большинство – 55,4% составляют больные с герпетической язвой. Эта тенденция остаётся и в последующие годы. Так, среди больных, поступивших с язвой роговицы в 2006г., герпетические поражения составили примерно столько же – 52%. Все исследователи подчёркивают, что герпетический кератит (ГК) является основной причиной роговичной слепоты, по нашим наблюдениям, с герпесом связано более 60% роговичной слепоты.

В тяжёлом и рецидивирующем течении офтальмогерпеса (рецидивы у 25-75% больных) следует учитывать уникальную иммунологическую особенность инфекции – 95% ГК являются рецидивами, возникающими через длительный срок после первичного инфицирования за счёт вируса, находящегося в латентном состоянии в тройничном узле.

1.4 Кодирование по МКБ-10

H19.1 - Кератит, обусловленный вирусом простого герпеса, и кератоконъюнктивит (B00.5+)

1.5 Классификация герпетических заболеваний глаз

Существует большое число классификаций офтальмогерпеса (А.Б. Кацнельсон, 1969; А.А.Каспаров, 1973, 1989; Ю.Ф. Майчук, 1973, 1981). Начиная с 1973 года, мы используем классификацию, вернее номенклатуру глазных герпесвирусных поражений, максимально приближенную к научной и практической работе, дополняя и изменяя ее по мере накопления опыта (таблица 1).

Клиническая классификация герпесвирусных поражений глаз таблица 1

Герпетические поражения век и конъюнктивы	Герпетический дерматит век, блефарит, блефароконъюнктивит, герпетический конъюнктивит
Герпетический кератит эпителиальный	Древовидный (везикулезный, точечный,

	звездчатый); древовидный с поражением стромы; картообразный
Герпетический кератит стромальный	Герпетическая язва роговицы; герпетический кератоувеит с изъязвлением; герпетический кератоувеит без изъязвления; дисковидный кератит; герпетический кератит эндотелиальный

Факторы риска развития офтальмогерпеса

Вирус простого герпеса (ВПГ), чаще ВПГ-1, реже ВПГ-2, попадая на конъюнктиву или кожу век, проникает затем в тройничный узел и там уже переходит в латентное состояние.

По некоторым данным, геном ВПГ был обнаружен в 90% донорских роговиц, а также выявлен в роговице, полученной из глазного банка. Во всех случаях некротизирующего кератита после кератопластики обнаруживали в роговице геном ВПГ.

Выявление ВПГ в тройничном узле повышается от 18% в возрасте до 20 лет и почти 100% среди людей после 60 лет.

Чем больше число предыдущих атак, тем чаще рецидивы и тем тяжелее течение заболевания. Так стромальные формы ГК встречаются только в 2-6% при первичной атаке, но в 20-48% при рецидивах. Но даже при первой атаке 35% больных имеют герпетическую язву, 25% стромальный кератит или кератоувеит, у 5% развивается гипертония.

Считается, что после первой атаки ГК вероятность рецидива в течение года составляет примерно 25%, после второй – до 50%, после последующих – до 75%.

Активация возбудителя происходит при нарушении биологического равновесия между вирусом и клетками, которое поддерживается огромным арсеналом средств иммунной системы, включающей клеточные и внеклеточные компоненты, а также системой интерферона.

Вирус может активироваться при любых неблагоприятных условиях: лазерное воздействие на глаз, глазные капли (латанопрост), переохлаждение или перегревание, стресс или инфекция, беременность, высокая доза алкоголя, а иногда и не поддающиеся вычислению сугубо индивидуальные для человека факторы. По последним данным геном ВПГ был обнаружен в 20 из 22 нормальных донорских роговицах без герпетического кератита в анамнезе, выявлен и в роговице, сохранявшейся в глазном банке.

Можно назвать следующие причины тяжелого рецидивирующего течения ГК:

- длительное необоснованное интенсивное предшествующее лекарственное лечение (кортикостероиды, антибиотики, противовирусные средства),
- вторичная инфекция (бактериальная, грибковая, паразитарная),
- вирусемия ВПГ,

- иммунодефицитные состояния.

Основные клинические формы герпетического кератита

Герпетический кератит эпителиальный

Наиболее частая и обычно начальная клиническая форма поверхностного офтальмогерпеса. Различают древовидный ГК (везикулезный, звездчатый, точечный), древовидный с поражением стромы и картообразный. Наиболее ранние признаки вирусного поражения эпителия роговицы – образование точечных эпителиальных помутнений или мелких везикул. Сливаясь, пузырьки и инфильтраты образуют своеобразную фигуру, напоминающую ветви дерева. В определенных условиях, особенно при повторных рецидивах, заболевание приобретает более тяжелое течение. Воспалительный процесс распространяется по поверхности и вглубь, в строму роговицы, принимая характер картообразного.[1, 2].

Герпетическая язва роговицы

Может быть исходом любой формы офтальмогерпеса при распространении некротического процесса вглубь стромы роговицы с образованием дефекта ткани. Легкие явления ирита. Умеренное раздражение глаза. Дефект эпителия, поверхностных и средних слоев стромы. Дно язвы инфильтрировано, гнойного отделяемого нет.

Анализ нашего материала позволяет выделить следующие причины возникновения тяжелых герпетических язв роговицы:

- интенсивное и длительное лекарственное лечение: кортикостероиды, антибиотики (аминогликозиды), противовирусные средства, анестетики;
- вторичная инфекция: бактериальная (синегнойная палочка, пневмококк, стафилококк), грибковая (плесневые, дрожжеподобные грибы), акантамебная;
- общий иммунодефицит, вызванный вирусной (корь, грипп, СПИД), бактериальной (туберкулез), паразитарной (аскаридоз) инфекцией, другими факторами.

Герпетическая язва роговицы относится к очень тяжелым заболеваниям, характеризуется вялым течением, весьма редко сопровождается болями. При неблагоприятных условиях, особенно при бактериальной и грибковой суперинфекции, течение болезни приобретает бурный характер: язва углубляется. Если некротизированная ткань роговицы отторгается, может наступить перфорация роговицы. Последнее сопровождается тяжелыми осложнениями, в том числе образованием бельма, сращенного с выпавшей радужной оболочкой, или проникновением инфекции внутрь с последующей гибелью глаза [1, 2].

Герпетический стромальный дисковидный кератит

Инфильтрация диффузная в поверхностных или средних слоях роговицы, округлой или овальной формы, в центральной или парацентральной области. Иногда формируется

несколько очагов в поверхностных отделах стромы. Развивается медленно. Раздражение глаза умеренное. Явления ирита выражены в той или иной степени. Мелкие преципитаты почти во всех случаях, иногда они становятся видны после уменьшения отека роговицы. Роговица флюоресцеином не окрашивается. В 50% случаев выявляется сенсбилизация к ткани роговицы. Картина дисковидного кератита наблюдается при офтальмогерпесе, встречается и при др. инфекционных заболеваниях (глазной зостер, осповакцина, аденовирусная инфекция, туберкулез, грибковая и акантамебная инфекция) [1,2].

Герпетический кератоувеит

Клиническая форма заболевания, при которой имеются явления тяжелого кератита (с изъязвлением или без него) и выражены признаки поражения сосудистого тракта. Характерно наличие инфильтрации в различных слоях стромы роговицы. Если развивается изъязвление, оно захватывает поверхностные слои роговицы; отмечаются глубокие складки десцеметовой оболочки, преципитаты, экссудат в передней камере, новообразованные сосуды в радужной оболочке, задние синехии. Повышение внутриглазного давления уже в остром периоде заболевания выявляется во многих случаях [1,2].

Некротизирующий стромальный герпетический кератит

Участки некротизации белого цвета неровной поверхности, глубокая инфильтрация роговицы, десцеметит, явления ирита и иридоциклита, гипопион. Патогенез некротирующего кератита остается неясным. По мнению Н.Кaufman основным является инвазия вируса в строму роговицы и тяжелая последующая иммунная реакция. В соответствии с этой гипотезой, если герпетический эпителиальный кератит интенсивно лечат кортикостероидами без противовирусного прикрытия, то вирус может быть обнаружен в строме, а вирусный антиген в клеточной мембране кератоцитов. Если снижается защита организма, интенсивная вирусная инвазия разрушает строму и приводит к некрозу. В то же время доказано, что ВПГ может встраивать вирусные гликопротеиды в клеточные мембраны роговицы, делая эти мембраны антигенно-отличными. Эти клетки распознаются иммунным механизмом, формируя аутоиммунный механизм хронической болезни. При неблагоприятных условиях, особенно при грибковой и бактериальной инфекции, течение заболевания приобретает бурный драматический характер, язва углубляется, некротизированная ткань роговицы отторгается, может наступить истончение и перфорация роговицы [1, 2].

Постгерпетическая кератопатия

Можно выделить две клинические формы: эпителиопатия и буллезная кератопатия.

Эпителиопатия характеризуется непрочностью эпителиального покрова роговицы, длительное время остаются точечные окрашивающиеся эрозии, обычно выявляются признаки синдрома сухого глаза.

Буллезная постгерпетическая кератопатия возникает после тяжелого герпетического кератита при значительном повреждающем действии вируса. Поверхность роговицы шероховата с неровностями, утолщением, с образованием пузырей, которые могут взрываться, на их месте возникают обширные эрозии. Пузыри могут появляться повторно, исчезать. Заболевание склонно к длительному рецидивирующему течению и может сопровождаться значительным снижением зрения [1,2].

1.6 Клиническая картина

Клиническая картина герпетических заболеваний глаз отличается большим разнообразием и нередко осложняется сопутствующей инфекцией и метаболическим поражением ткани глаза, повышением внутриглазного давления и вторичной глаукомой, нарушением прозрачности хрусталика и развитием катаракты.

Характерными признаками являются: (1) симптомы раздражения глаза (слезотечение, светобоязнь, блефароспазм), (2) наличие перикорнеальной гиперемии или смешанной, сочетающейся с покраснением конъюнктивы, (3) помутнение роговицы, сопровождающееся нарушением зеркальности, блеска роговицы. В пожилом возрасте герпетическая язва может протекать асимптомно, покраснение глаза невелико, или может отсутствовать, боль незначительная. В детском возрасте, напротив, герпетическое поражение роговицы сопровождается резкой болью, выраженным раздражением глаза, светобоязнью.

Воспалительные инфильтраты могут иметь различную форму, величину и глубину поражения роговицы. Принципиально важное диагностическое значение имеет флюоресцеиновая проба (инстилляцией одной капли 0,5% раствора флюоресцеина в конъюнктивальный мешок) с последующим осмотром роговицы с помощью щелевой лампы, выявляющей нарушения, дефекты эпителиального покрытия роговицы и участки повреждения стромы (язва роговицы).

Метод передней оптической когерентной томографии (ОКТ) с использованием прибора Visante OCT позволяет визуализировать размеры и глубину изъязвления роговицы, интенсивность и размеры инфильтрации стромы, отек роговицы, развитие буллезных образований. Метод открывает хорошие возможности мониторинга состояния роговицы в динамике лечения.

1.7 Организация оказания медицинской помощи

Нозологическая форма: пациенты с герпетическими заболеваниями глаз

Возрастная категория: взрослые

Стадия заболевания: любая

Фаза: активная, стихания, рецидив

Осложнения: без осложнений

Вид оказания медицинской помощи: специализированная, в том числе высокотехнологичная

Формы оказания медицинской помощи: неотложная, плановая

Условия оказания медицинской помощи: амбулаторно, в дневном стационаре, стационар

2. Диагностика

2.1 Жалобы и анамнез

Характерны жалобы:

1. светобоязнь;
2. слезотечение;
3. блефароспазм;
4. снижение зрения;
5. покраснения.

Анамнез заключается в выявлении факторов риска [1, 2].

2.2 Физикальное обследование

- Рекомендовано выявление характерных для герпетического кератита признаков:
 1. симптомы раздражения глаза (слезотечение, светобоязнь, блефароспазм);
 2. наличие перикорнеальной или смешанной инъекции, сочетающейся с гиперемией век; обычно нет отделяемого с конъюнктивы;
 3. помутнение роговицы, сопровождающееся нарушением зеркальности, блеска роговицы.

Воспалительные инфильтраты роговицы, дефект эпителия или стромы могут иметь различную форму, величину и глубину [1].

Уровень убедительности рекомендаций С (уровень достоверности доказательств – 4)

2.3 Лабораторная диагностика офтальмогерпеса

- Обнаружение антигенов вируса герпеса в соскобах конъюнктивы методом флюоресцирующих антител рекомендуется всем пациентам [1, 2].

Уровень убедительности рекомендаций С (уровень достоверности доказательств – 3)

Комментарии: *Наиболее результативный метод экспресс-диагностики.*

Положительный результат при поверхностных формах офтальмогерпеса в 60 – 70%, при глубоких – в 40 – 50% случаев. При эффективной противогерпетической терапии реакция отрицательна уже через 2 – 3 дня.

- Методика выявления вируса герпеса с помощью моноклональной иммуноферментной тест-системы рекомендуется всем пациентам [1, 2].

Уровень убедительности рекомендаций С (уровень достоверности доказательств – 3)

- Определение противогерпетических антител в слезной жидкости в реакции пассивной гемагглютинации рекомендуется всем пациентам [1, 2].

Уровень убедительности рекомендаций С (уровень достоверности доказательств – 3)

- Определение сенсibilизации лимфоцитов к герпесу в реакции бласттрансформации и торможении миграции лейкоцитов рекомендуется всем пациентам [1, 3].

Уровень убедительности рекомендаций С (уровень достоверности доказательств – 3)

Комментарии: *У больных с высокой сенсibilизацией (до 6,4 – 20%) применение валацикловира сопровождалось снижением сенсibilизации до нормального уровня уже после первого курса лечения.*

- Определение иммуноглобулинов IgA, IgG, IgM в слезной жидкости и сыворотке рекомендуется всем пациентам [1].

Уровень убедительности рекомендаций С (уровень достоверности доказательств – 3)

Комментарии: *При офтальмогерпесе отмечается дефицит секреторного IgA, дисбаланс отдельных классов иммуноглобулинов. Низкий уровень IgA в слезе является неблагоприятным прогностическим признаком заболевания.*

- Полимеразная цепная реакция (ПЦР) рекомендуется всем пациентам [1].

Уровень убедительности рекомендаций С (уровень достоверности доказательств – 3)

Комментарии: Разработан вариант количественной ПЦР, позволяющий определять число копий ДНК. С помощью данного метода можно обнаружить ДНК вируса в слезной жидкости, камерной влаге, стекловидном теле и в тканях глаза, в частности в роговице.

2.4 Инструментальная диагностика

- Рекомендована биомикроскопия всем пациентам [1, 2, 3].

Уровень убедительности рекомендаций С (уровень достоверности доказательств – 4)

Комментарии: *характерными признаками являются: (1) симптомы раздражения глаза (слезотечение, светобоязнь, блефароспазм), (2) наличие перикорнеальной гиперемии или смешанной, сочетающейся с покраснением конъюнктивы, (3) помутнение роговицы, сопровождающееся нарушением зеркальности, блеска роговицы. В пожилом возрасте герпетическая язва может протекать бессимптомно, покраснение глаза невелико, или может отсутствовать, боль незначительная. В детском возрасте, напротив, герпетическое поражение роговицы сопровождается резкой болью, выраженным раздражением глаза, светобоязнью.*

- Флюоресцеиновая проба (инстилляция одной капли 0,5% раствора флюоресцеина в конъюнктивальный мешок) рекомендуется всем пациентам [1, 2].

Уровень убедительности рекомендаций С (уровень достоверности доказательств – 4)

Комментарии: *воспалительные инфильтраты могут иметь различную форму, величину и глубину поражения роговицы. Принципиально важное диагностическое значение имеет флюоресцеиновая проба с последующим осмотром роговицы с помощью щелевой лампы, выявляющей нарушения, дефекты эпителиального покрытия роговицы и участки повреждения стромы (язва роговицы)*

- Метод передней оптической когерентной томографии (ОКТ) рекомендуется всем пациентам [1].

Уровень убедительности рекомендаций С (уровень достоверности доказательств – 4)

Комментарии: *позволяет визуализировать размеры и глубину изъязвления роговицы, интенсивность и размеры инфильтрации стромы, отек роговицы, развитие буллезных образований. Метод важен при мониторинге состояния роговицы в динамике лечения.*

3. Лечение

3.1 Консервативное лечение

Тактика лечения различных форм офтальмогерпеса

- Рекомендовано лечение герпетической болезни глаза сводится к трем главным подходам:

1) химиотерапия; 2) иммунотерапия; 3) комбинация этих способов.

При герпетическом кератите успех лечения во многом зависит от того, как быстро начато лечение. В некоторых случаях промедление на 1 - 2 дня может привести к значительной потере зрения или к гибели глаза. При среднетяжелых и тяжелых формах необходимо лечение в стационаре [1, 3].

Уровень убедительности рекомендаций С (уровень достоверности доказательств – 4)

Алгоритмы терапии при различных клинических формах офтальмогерпеса

- При герпетическом поверхностном кератите рекомендовано [1, 3]:
 1. противовирусная терапия (ацикловир** 3 – 4 раза в день, ганцикловир, интерферон человеческий рекомбинантный, альфа-2 дифенгидрамин 4 – 6 раз в день и др.);
 2. репаративные средства (таурин #, гликозаминогликаны сульфатированные, солкосерил, декспантенол и др.);
 3. антиоксиданты (метилэтилпиридинол #);
 4. антибактериальные препараты (бензилдиметил-миристоиламино-пропиламмоний, пиклоксидин #);
 5. противоаллергическая терапия: кетотифен #, дифенгидрамин+нафазолин #, олопатадин #;
 6. препараты общего противовоспалительного, десенсибилизирующего или иммуностропного действия (по показаниям).

Уровень убедительности рекомендаций С (уровень достоверности доказательств – 4)

- При **стромальных формах офтальмогерпеса** с изъязвлением рекомендовано:
 1. противовирусная терапия (ацикловир** 3 – 4 раза в день, ганцикловир, интерферон человеческий рекомбинантный альфа-2 дифенгидрамин 8 раз в день, постепенно снижая по мере улучшения состояния. Валацикловир, таблетки 500 мг 2 раза в день или Ацикловир**, таблетки 200 мг 5 раз в сутки 5 дней).
 2. антибактериальные препараты (бензилдиметил-миристоиламино-пропиламмоний, пиклоксидин #), при доказанной вторичной бактериальной инфекции – антибиотики местно, при необходимости системно);
 3. противовоспалительные средства 2 – 3 раза в день; противоотечная терапия; гипотензивные препараты; десенсибилизирующие препараты; мидриатики.

Уровень убедительности рекомендаций С (уровень достоверности доказательств – 4)

- Рекомендовано применение кортикостероидов при герпетическом стромальном кератите с изъязвлением [1, 3]:
 1. в острой фазе воспаления наличие изъязвления роговицы является противопоказанием их применения;
 2. в подострой (при тщательном наблюдении за состоянием роговицы), для снятия увеальных явлений можно вводить 0,4% дексаметазон** # 0,3 - 0,5мл парабульбарно 1 - 3 раза в неделю;
 3. при полной эпителизации роговицы возможно подключение в лечебный комплекс кортикостероидов “тактикой наблюдения и осторожности”: первые 2 - 3 дня 0,001 - 0,05% р-р дексаметазона**#, в дальнейшем, при сохранении целостности эпителия, при необходимости, применяют 0,1% раствор, увеличивают число инстилляций в течение 2 - 3 дней от 1 до 3 раз в сутки.

Уровень убедительности рекомендаций С (уровень достоверности доказательств – 4)

- Рекомендована терапия стромального кератита без изъязвления [1, 3]:

1. Противовирусная терапия (ацикловир** 3 – 4 раза в день, ганцикловир, интерферон человеческий рекомбинантный альфа-2 дифенгидрамин 6 - 8 раз в день, постепенно снижая по мере улучшения состояния).
2. Противовоспалительная терапия: глюкокортикостероиды - в первые 2 -3 дня 0,1% р-р дексаметазона**# 1 раз в сутки, в дальнейшем, при сохранении целостности эпителия, увеличивают число инстилляций в течение 2-3 дней от 2 до 5 раз в сутки; 0,4%р-р дексаметазона**# парабульбарно.
3. Гипотензивная терапия: (дорзоламид**#, бринзоламид #, тимолол**# и др.); внутрь – Ацетазоламид #.
4. Противоаллергическая терапия: кетотифен #, дифенгидрамин+нафазолин #, олопатадин #.
5. Рассасывающая терапия.

Уровень убедительности рекомендаций С (уровень достоверности доказательств – 4)

3.2 Хирургическое лечение

- Рекомендовано хирургическое лечение при [1, 3]:
 - 1. глубокой незаживающей язве с повреждением 2/3 глубины стромы роговицы и/или десцеметоцеле, перфорации язвы роговицы, набухающей катаракте;
 2. неэффективности других методов лечения;
 3. невозможности осуществления других методов лечения (в том числе несоблюдение врачебных рекомендаций, выраженные побочные эффекты) или недоступность соответствующей медикаментозной терапии.

Уровень убедительности рекомендаций С (уровень достоверности доказательств – 4)

-

4. Реабилитация

После выздоровления реабилитация не требуется. В некоторых случаях проводится рассасывающая терапия.

5. Профилактика

- В целях профилактики ГИ рекомендуется проводить один раз в три месяца курс специфического противовирусного лечение (ацикловир** или валацикловир внутрь) [1, 3].

Уровень убедительности рекомендаций С (уровень достоверности доказательств – 3)

Диспансерное наблюдение не требуется.

6. Дополнительная информация, влияющая на течение и исход заболевания

Критерии оценки качества медицинской помощи

Нозологическая форма: пациенты с герпетическими заболеваниями глаз

Код по МКБ-10: В 00.5, Н19.1

Возрастная категория: взрослые

Стадия заболевания: любая

Фаза: активная, стихания, рецидив

Осложнения: без осложнений

Вид оказания медицинской помощи: специализированная, в том числе высокотехнологичная

Формы оказания медицинской помощи: неотложная, плановая

Условия оказания медицинской помощи: амбулаторно, в дневном стационаре, стационар

№	Критерии качества	Уровень достоверности доказательств	Уровень убедительности рекомендаций
1	Выполнена визометрия с определением коррекции остроты зрения	4	С
2	Выполнена биомикроскопия глаза	4	С
3	Выполнено окрашивание роговицы раствором флюоресцеина	4	С
4	Выполнено лечение основное: противовирусными лекарственными препаратами не позднее 2 часов от момента поступления в стационар (в зависимости от медицинских показаний и при отсутствии медицинских противопоказаний) Выполнено лечение дополнительное: противовоспалительными лекарственными препаратами и/или лекарственными препаратами	4	С

№	Критерии качества	Уровень достоверности доказательств	Уровень убедительности рекомендаций
	группы регенеранты и репаранты не позднее 2 часов от момента поступления в стационар (в зависимости от медицинских показаний и при отсутствии медицинских противопоказаний)		
5	Выполнено хирургическое вмешательство (при наличии глубокой незаживающей язвы с повреждением 2/3 глубины стромы роговицы и/или десцеметоцеле, перфорации язвы роговицы, набухающей катаракты)	4	С
6	Достигнута эпителизация поверхности роговицы	4	С

Список литературы

1. Майчук Ю.Ф. Оптимизация терапии болезней глазной поверхности. Офтальмоферон. – М.. 2010. – 113 с.
2. Каспаров А.А. Офтальмогерпес. – М.: Медицина, 1994. – 224 с.
3. Исаков В.А. Современная терапия герпесвирусных инфекций: руководство для врачей /В.А. Исаков, С.А. Сельков, Л.К. Мошетова, Г.М. Чернакова. – М. – 2004. – 168 с.

Приложение А1. Состав рабочей группы

1. **Яни Е.В.**, к.м.н. - руководитель группы, Ассоциация врачей-офтальмологов;
2. **Позднякова В.В.**, к.м.н., Ассоциация врачей-офтальмологов;
3. **Арестова Н.Н.** д.м.н., Ассоциация врачей-офтальмологов;
4. **Бржеский В.В.**, д.м.н., Ассоциация врачей-офтальмологов;
5. **Вахова Е.С.**, к.м.н., Ассоциация врачей-офтальмологов;
6. **Гришакова М.Б.**, врач, Ассоциация врачей-офтальмологов;
7. **Езжева И.В.**, врач, Ассоциация врачей-офтальмологов
8. **Ковалевская М.А.**, д.м.н., Ассоциация врачей-офтальмологов;
9. **Ковалева Л.А.**, н.с., Ассоциация врачей-офтальмологов;
10. **Кричевская Г.И.**, к.м.н., Ассоциация врачей-офтальмологов;
11. **Майчук Д.Ю.**, д.м.н., Ассоциация врачей-офтальмологов;
12. **Селиверстова К.Е.**, н.с., Ассоциация врачей-офтальмологов;

Конфликт интересов отсутствует.

Приложение А2. Методология разработки клинических рекомендаций

Методы, использованные для сбора/селекции доказательств: поиск в электронных базах данных, библиотечные ресурсы. Описание методов, использованных для сбора/селекции доказательств: доказательной базой для рекомендаций являются публикации, базы данных EMBASE и MEDLINE, а также монографии и статьи в ведущих специализированных рецензируемых отечественных медицинских журналах по данной тематике. Глубина поиска составляла 15 лет. Методы, использованные для оценки качества и силы доказательств: консенсус экспертов, оценка значимости в соответствии с рейтинговой схемой.

Целевая аудитория данных клинических рекомендаций:

1. Врачи офтальмологи

Таблица П1 – Уровни достоверности доказательств

Уровень достоверности	Тип данных
1a	Мета анализ рандомизированных контролируемых исследований (РКИ)
1b	Хотя бы одно РКИ
2a	Хотя бы одно хорошо выполненное контролируемое исследование без рандомизации
2b	Хотя бы одно хорошо выполненное квазиэкспериментальное исследование
3	Хорошо выполненные не экспериментальные исследования: сравнительные, корреляционные или «случай-контроль»
4	Экспертное консенсусное мнение либо клинический опыт признанного авторитета

Таблица П2 – Уровни убедительности рекомендаций

Уровень убедительности	Основание рекомендации
А	Основана на клинических исследованиях хорошего качества, по своей тематике непосредственно применимых к данной специфической рекомендации, включающих по меньшей мере одно РКИ
В	Основана на результатах клинических исследований хорошего дизайна, но без рандомизации
С	Составлена при отсутствии клинических исследований хорошего качества, непосредственно применимых к данной рекомендации

Порядок обновления клинических рекомендаций

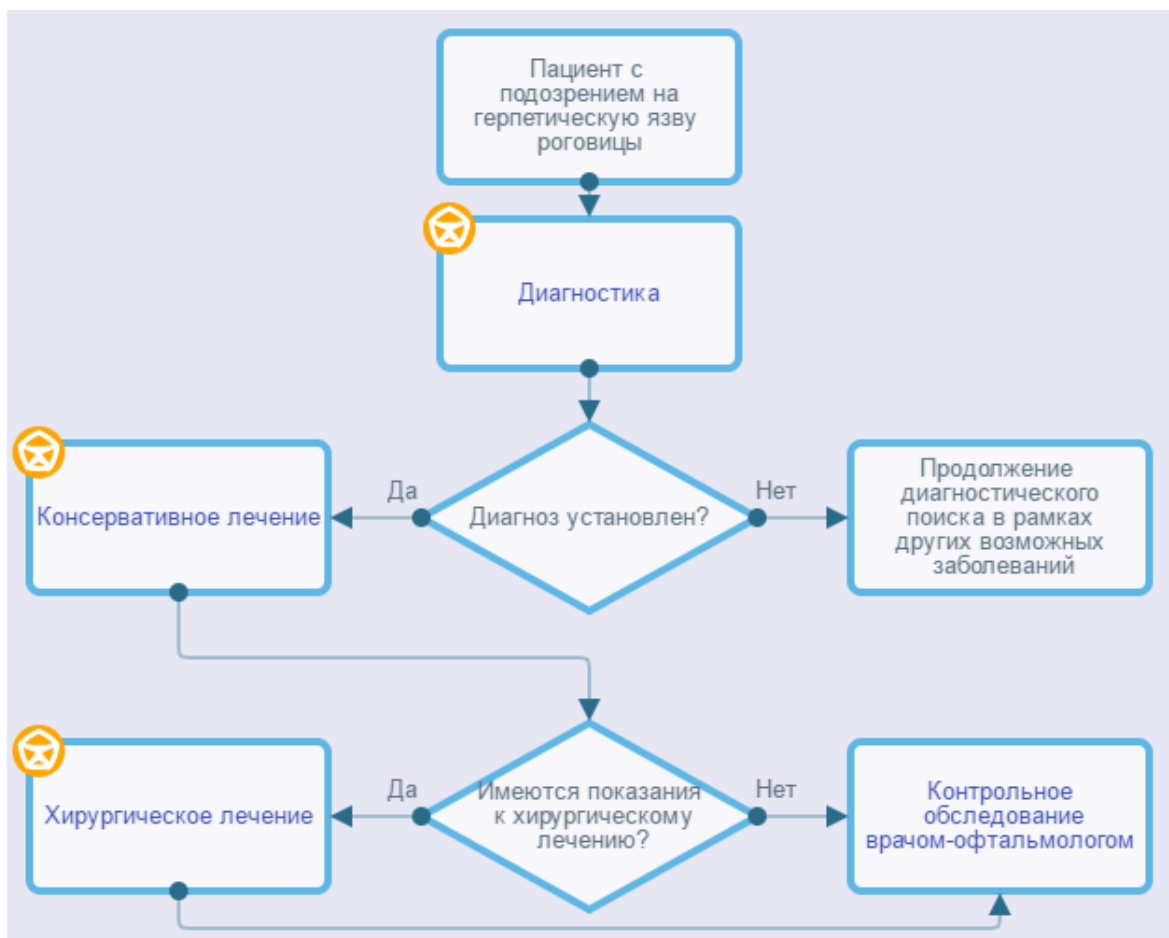
Механизм обновления клинических рекомендаций предусматривает их систематическую актуализацию – не реже чем один раз в три года или при появлении новой информации о тактике ведения пациентов с данным заболеванием. Решение об обновлении принимает МЗ РФ на основе предложений, представленных медицинскими некоммерческими профессиональными организациями. Сформированные предложения должны учитывать результаты комплексной оценки лекарственных препаратов, медицинских изделий, а также результаты клинической апробации.

Приложение А3. Связанные документы

1. Международная [классификация](#) болезней, травм и состояний, влияющих на здоровье, 10-го пересмотра (МКБ-10) (Всемирная организация здравоохранения) 1994.
2. [Номенклатура](#) медицинских услуг (Министерство здравоохранения и социального развития Российской Федерации) 2011.
3. Федеральный закон «Об основах охраны здоровья граждан в Российской Федерации» от 21.11.2011 № 323 ФЗ.
4. Приказ Минздрава России от 12.11.2012 № 902н "Об утверждении Порядка оказания медицинской помощи взрослому населению при заболеваниях глаза, его придаточного аппарата и орбиты".
5. Перечень жизненно необходимых и важнейших лекарственных препаратов на 2016 г. Распоряжение Правительства РФ от 26.12.2015 № 2724-р.

Приложение Б. Алгоритмы ведения пациента

Герпетические заболевания глаз



Приложение В. Информация для пациентов

Пациенту с установленным диагнозом герпетической язвы роговицы должна быть оказана скорая медицинская помощь в экстренной и неотложной форме, в условиях стационара.

Приложение Г.