



МИНИСТЕРСТВО
ЗДРАВООХРАНЕНИЯ
РОССИЙСКОЙ ФЕДЕРАЦИИ

Клинические рекомендации

Врожденная глаукома

МКБ 10: **Q15.0**

Возрастная категория: **дети**

ID: **KP112**

Год утверждения: **2017**

Профессиональные ассоциации:

- **Общероссийская общественная организация «Ассоциация врачей-офтальмологов»**

Главный внештатный специалист офтальмолог Минздрава России

В.В. Нероев _____

Главный внештатный детский специалист офтальмолог Минздрава России

Л.А. Катаргина _____

Оглавление	
Ключевые слова	3
Список сокращений.....	4
Термины и определения.....	5
1. Краткая информация	6
2. Диагностика	18
3. Лечение.....	31
4. Реабилитация	37
5. Профилактика	39
6. Дополнительная информация, влияющая на течение и исход заболевания.....	39
Критерии оценки качества медицинской помощи	39
Список литературы.....	41
Приложение А1. Состав рабочей группы	42
Приложение А2. Методология разработки клинических рекомендаций	43
Приложение А3. Связанные документы	45
Приложение Б. Алгоритмы ведения пациента	46
Приложение В. Информация для пациентов	47
Приложение Г.	48

Ключевые слова

- внутриглазное давление
- врожденная глаукома
- врожденная аномалия переднего отрезка глаза
- гипотензивное медикаментозное лечение
- глаукоматозная оптическая нейропатия
- гониодисгенез
- гониотомия
- дренажное устройство (дренаж)
- синдромная патология
- синустрабекулэктомия
- трабекулотомия
- хирургическое гипотензивное лечение
- экскавация диска зрительного нерва

Список сокращений

ВГД – внутриглазное давление

ВГЖ – внутриглазная жидкость

ДД – диаметр диска

ДЗН – диск зрительного нерва

ДЛ-ТСЦК – диод-лазерная транссклеральная контактная циклокоагуляция

ЗВП – зрительно вызванные потенциалы

МКБ 10 – международная классификация болезней 10-го пересмотра

НРП – нейроретинальный поясок

САП – статическая автоматическая периметрия

УПК – угол передней камеры

ЦХО – цилиохориоидальная отслойка

ЧЭС – чрезкожная электростимуляция

ЭРГ – электроретинография

ЭФИ – электрофизиологические исследования

Э/Д – соотношение экскавации к диску

Термины и определения

Гидрофтальм – форма врожденной глаукомы с классическим течением, с изменениями в углу передней камеры (УПК).

Гониодисгенез – врожденные аномалии УПК и дренажной системы глаза, возникающие в результате задержки в развитии и дифференциации этих структур.

-

1. Краткая информация

1.1 Определение

Врожденная глаукома характеризуется своеобразными клиническими проявлениями, обусловленными возрастными особенностями глаза у детей. В основе этого заболевания лежат врожденные аномалии УПК и дренажной системы глаза (гониодисгенез), возникающие в результате задержки в развитии и дифференциации этих структур, и создающие препятствия оттоку внутриглазной жидкости (ВГЖ) или в значительной степени затрудняющие его, что приводит к повышению внутриглазного давления (ВГД).

1.2 Этиология и патогенез

Большинство авторов склоняются к мнению о многофакторной природе врожденной глаукомы. Врожденная глаукома может возникнуть, как следствие наследственных аномалий органа зрения, так и в результате воздействия в период с 7 по 36 неделю гестации на зародыш или плод различных внутриутробных патологических агентов.

Определенное значение в этиологии врожденных изменений глаза имеют инфекционные заболевания матери во время беременности (грипп, паротит, полиомиелит, токсоплазмоз). Подтверждено участие вируса краснухи и цитомегаловируса в развитии врожденной глаукомы. Воздействие вирусов вызывает мальформации переднего отрезка глаза, что в дальнейшем приводит к нарушению функционирования дренажной системы глаза. Помимо инфекционных агентов большое значение придают алиментарным факторам (гипо- и авитаминозы), эндокринным нарушениям, интоксикациям, внешним физическим и химическим факторам. Высказано предположение о взаимосвязи метаболических нарушений и глаукомы. Имеется сообщение о случае сочетания гидрофтальма с аргининемией, редким врожденным заболеванием, вызываемым дефицитом аргиназы и сообщение о наличии врожденной глаукомы у больного гемоцистинурией.

Этиологическая диагностика врожденной глаукомы базируется на тщательном сборе анамнеза (состояние и заболевания беременной женщины), на результатах иммунологических и вирусологических исследований.

Частота наследственных форм врожденной глаукомы, которые чаще передаются по аутосомно-рецессивному типу, хотя возможно и аутосомно-доминантное наследование, составляет приблизительно 15%. Генетическая оценка детской глаукомы особенно важна в тех видах глаукомы, когда имеются генотипические и фенотипические корреляции [4-7].

Таблица 1 – Гены, ассоциированные с врожденной глаукомой

Врожденная глаукома (гидрофтальм)	CYP1B1
Ювенильная открытоугольная глаукома	MYOC

Врожденная глаукома (гидрофтальм)	CYP1B1
Аниридия	PAX6
Аксенфельда-Ригера (аномалия, синдром)	PITX2, FOXC1
Аномалия Петерса	PAX6, CYP1B1, PITX2, FOXC1

Таблица 2 – Синдромы, сочетанные с глаукомой и ассоциированные гены

Синдром	Клинические проявления	Ген
Nail-patella syndrome	Дисплазия ногтей, отсутствие или гипоплазия коленной чашечки, аномалия почек, глаукома (9.6%). Зона темной пигментации в виде клевера вокруг центра радужки	LMX1B. 60
Oculodentodigital dysplasia(AD)	Типичный внешний вид, поражения зубов, кистей рук, глаз (микрофтальм, микрокорнеа, глаукома)	Connexin-43 gene(GJAI)
Freak-ter Haar Syndrome (AR)	Брахицефалия, гипертелоризм, макрокорнеа, глаукома, проминирующий лоб, широкий родничок	TKS4 gene(SH3PXD2B)
Rubinstein-Taybi Syndrome	Умственная отсталость, постнатальная задержка развития, микроцефалия, дизморфия лицевого черепа, широкие пальцы, глаукома, катаракта, аномалии рефракции, косоглазие	CREBBP
Ehlers-Danlos type VI	Врожденная тяжелая мышечная гипотония, хрупкость и разрывы склеры, глаукома, сколиоз,	PLODI
Neurofibromatosis type I (AD)	Развитие опухолей нервных оболочек, узелки Лиша, плексиформные нейрофибромы век, глаукома, глиома зрительного нерва, дисплазия клиновидной кости	Neurofibromin gene (NFI)
Peters Plus syndrome (AR)	Задержка психического развития, невысокий рост,	B3GALTL

Синдром	Клинические проявления	Ген
	брахиморфизм, аномалия ушей, аномалия Петерса	
Zellweger(Peroxisome biogenesis disorder (AR)	Тяжелые неврологические нарушения, краниофасциальные аномалии, нарушения функций печени, отсутствие пероксисомных ферментов (биохимические исследования), глаукома, катаракта, помутнение роговицы, нистагм, пигментный ретинит	PEXI
Marfan syndrome (AD)	Высокий рост, длинные конечности, деформация грудной клетки, дилатация аорты, эктопия хрусталика, глаукома	Fibrillin -1 gene (FBNI)
Klippel-Trenaunay-Weber Syndrome	Большие гемангиомы кожных покровов с гипертрофией прилежащих мягких тканей и костей. Клинически напоминает синдром Стерджа –Вебера	Ген в поиске
Charcot -Marie-Tooth disease type 4B2(CMT4B2) (AR)	Наследственная демиелинизирующая нейропатия (двигательная и чувствительная)	SBF2
MIDAS (microphthalmia, dermal aplasia and sclerocornea) syndrome (XL-Dominant)	Односторонний или двусторонний микрофтальм, линейные дефекты кожи на лице и шее	HCCS
Renal Tubular Acidosis, Proximal, with Ocular Abnormalities and Mental Retardation (AR)	Ацидоз проксимальных почечных, задержка психического и физического развития, нистагм, катаракта, помутнение роговицы, глаукома	SLC4A4

1.3 Эпидемиология

Врожденные заболевания глаз в настоящее время являются главной причиной слепоты и слабовидения у детей. Врожденная глаукома встречается относительно редко - 1 случай на 10-20 тысяч новорожденных, но удельный вес врожденной глаукомы среди причин слепоты - до 10%. У 60 % детей врожденная глаукома проявляется в первые 6 месяцев, у 80 % - на первом году жизни. У 75% детей заболевание двустороннее. Чаще болеют мальчики [3-5].

Успех лечения детей с врожденной глаукомой в значительной степени зависит от **ранней диагностики** заболевания. При несвоевременно начатом лечении болезнь быстро прогрессирует и приводит к необратимым изменениям всех структур глазного яблока. Сложность диагностики таких заболеваний определяется клиническим разнообразием и возрастными особенностями поведения ребенка [1,6,10].

1.4 Кодирование по МКБ-10

Врожденная глаукома

Код/коды по МКБ-10 Q 15.0.

Формы, виды и условия оказания медицинской помощи:

Форма: плановая/неотложная медицинская помощь

Вид: специализированная, в том числе высокотехнологичная

Условия: амбулаторная/стационарная

1.5 Классификация

Современные зарубежные классификации ориентируются в основном на этиологические и патогенетические особенности, а также на сроки манифестации глаукоматозного процесса. Известны и отечественные классификации рассматриваемого заболевания, в т.ч. по Т.И. Ерошевскому - Б.А. Токаревой (1971), Е.И. Ковалевскому (1969; 1986), по Э.С. Аветисову с соавторами (1987), Э.Г. Сидорову- М.Г. Мирзоянц (1991), Е.Е.Сомову (1992) и другие.

В частности, классификация Е.Е. Сомова (таблица 3 а, в) максимально приближает классификацию рассматриваемого заболевания к привычной для практикующих офтальмологов классификации первичной глаукомы Б.Л. Поляка (1962) [8,9].

В настоящее время, в связи с развитием современных высокоинформативных методов визуализации и появлением новых данных, происходит усовершенствование подходов и критериев диагностики.

Наибольшее распространение в нашей стране получила классификация, предложенная Э.С. Аветисовым, Е.И. Ковалевским, А.В. Хватовой в 1987 году [6].

Таблица 3 – Классификация врожденной глаукомы (Аветисов Э.С., Ковалевский Е.И., Хватова А.В., 1987)

Происхождение	Форма	Характер изменений УПК	Стадия	Компенсация
Наследственная Внутриутробная	Простая (собственно гидрофтальм) - с изменениями в УПК С аномалиями глазного яблока (аниридия, эктопия хрусталика, микрофтальм и другие) С факоматозами (нейрофиброматоз, ангиоматоз и другие)	Наличие мезодермальной ткани Переднее прикрепление радужки Отсутствие дифференцировки зон УПК	1. Начальная стадия – диаметр роговицы и длина сагиттальной оси глаза превышает возрастную норму не более, чем на 2 мм. Зрение почти не изменено 2. Развитая - диаметр роговицы превышает возрастную норму на 3 мм, длина сагиттальной оси глаза - на 3-4 мм, зрение значительно снижено Далеко зашедшая - диаметр роговицы превышает возрастную норму на 4 мм и более, длина сагиттальной оси глаза - на 5 мм и более, зрение резко снижено 3. Почти абсолютная - зрение равно	Компенсированная - ВГД* не превышает 26ммртст в начальной стадии и 24мм.рт.ст. в более поздних стадиях; суточные колебания ВГД в пределах 5 мм рт ст Некомпенсированная - ВГД выше 26мм рт ст в начальной стадии и выше 24 мм рт ст в более поздних стадиях; суточные колебания ВГД более 5мм рт ст Декомпенсированная глаукома-острый приступ

			неправильной светопроекции и Абсолютная- резкий буфтальм, слепота	
--	--	--	---	--

*- имеется в виду тонометрическое ВГД ((Pt)

Таблица 3а. – Клинико-патогенетическая классификация врожденной глаукомы (Сомов Е.Е., 1992)

Происхождение	Форма	Клинический тип	Стадия	Тонометрическое ВГД, мм. рт. ст.	Характер
Наследственная Внутриутробная	Закрытоугольная	А. Только с ангулярными изменениями:	Начальная (I)	а - нормальное (18-27)	Добротный Злокачественный
		- наличие эмбриональной мезодермальной ткани	Развитая (II)	в- умеренно повышенное (28-32)	
		- гониодисгенез I, II или III ст.	Далекозашедшая (III)	с- высокое (33-40)	
		В. С ангулярными изменениями, сочетанными с другими аномалиями развития глаза и/или системными заболеваниями организма	Терминальная (IV)	d- очень высокое (41 и более)	
					Острая декомпенсация В развитии роговичного синдрома

Таблица 3б. – Критерии оценки стадии развития врожденной глаукомы у детей раннего возраста (Сомов Е.Е., 1992)

Стадия врожденной глаукомы	Оценочные критерии		
	Диаметр роговицы, мм	Экскавация диска зрительного нерва (ДЗН)	Состояние зрительных функций*
I- начальная	До 12	До 0.3	Не нарушены
II- развитая	До 14	До 0.5	Существенно снижены
III- далекозашедшая	Более 14	Более 0.5	Снижены до светоощущения

IV- терминальная	Буфтальм	-	Остаточные или слепота
------------------	----------	---	------------------------

*/ При неосуществимости периметрии.

1.6 Клиническая картина

Формы врожденной глаукомы

Врожденную глаукому рассматривают как группу заболеваний, каждое из которых характеризуется своеобразием клинического и патогистологического проявления.

Различают 3 формы врожденной глаукомы:

I форма - простая врожденная глаукома (собственно гидрофтальм),

II форма - глаукома, сочетанная с аномалиями развития переднего отрезка глаза (микрофтальм, микрокорнеа, аномалия/синдром Ригера, Аксенфельда, аномалии Петерса, склерокорнеа, аниридия, эссенциальная мезодермальная дистрофия радужки, колобома радужки, синдром Франка-Каменецкого, синдром Марфана, синдром Марчезани);

III форма-глаукома, сочетанная с факоматозами, ангиоматозами (синдром Стерджа-Вебера-Краббе и болезнь Реклингаузена).

Основными клиническими признаками врожденной глаукомы (классическое течение гидрофтальма) являются:

1. повышение уровня ВГД выше толерантного;
2. увеличение сагиттальной оси глазного яблока по сравнению с возрастными нормами;
3. увеличение диаметра роговицы и лимба;
4. образование отека и помутнения роговицы различной степени, разрывов и трещин десцеметовой мембраны, дефектов эндотелия;
5. углубление передней камеры (>3-3.5 мм);
6. развитие субатрофии и атрофии радужной оболочки, иридолизиса;
7. развитие глаукомной атрофии зрительного нерва (с экскавацией),
8. образование истончений склеры, выпячивающихся в виде стафилом;

Важным диагностическим признаком также является асимметрия выраженности перечисленных признаков (длины сагиттального размера, диаметра роговицы, усиления рефракции, экскавации ДЗН).

Жалобы связаны с особенностями клинической картины (у маленьких детей-со слов родителей):

1. светобоязнь, слезотечение, блефароспазм (роговичный синдром);
2. увеличение глаза и роговицы в размере;
3. периодические затуманивания роговицы (явления отека) , а затем –стойкое помутнение роговицы;
4. снижение зрения (возможно обнаружить у детей старшего возраста)
5. при болях в глазу меняется поведение ребенка (плохо спит, капризен, беспокоен, теряет аппетит).

Существуют различия в сроках появления клинических признаков при различных формах глаукомы. При I форме манифестация заболевания происходит в раннем возрасте до 1 года (80% случаев), при II и III формах - в более поздние сроки.

Стадии врожденной глаукомы

Ряд клинических особенностей развития глаза ребенка затрудняет использование вышеназванных классификации по стадиям. Классификация Аветисова Э.С и группы авторов не в полной мере отражает особенности в развитии глаукомы у детей старшего возраста, когда на первый план выходит оптическая нейропатия, а растяжение глазного яблока выражено в меньшей степени, чем у детей раннего возраста. Классификация, предложенная Сомовым Е.Е, не учитывает нивелирования экскавации ДЗН растяжением оболочек глаза у детей маленького возраста. Так же при гидрофтальме зачастую из-за помутнения роговицы нет возможности оценить состояние зрительного нерва. Для унификации классификации по стадиям эти классификации объединены. Определение стадии заболевания осуществляется по «худшему» клиническому признаку на момент обследования ребенка (Таб. 3в).

Таблица 3в– Объединенная клинико-патогенетическая классификация врожденной глаукомы по стадиям

Стадия врожденной глаукомы	Оценочные критерии			
	Увеличение сагиттальной оси глаза, мм	Диаметр роговицы, мм	Экскавация ДЗН	Состояние зрительных функций
I- начальная	До 2	До 12	До 0.3	Не нарушены
II- развитая	С 3 до 5	До 14	До 0.5	Существенно снижены
III- далекозашедшая	Более 5	Более 14	Более 0.5	Снижены до светоощущения

IV- почти абсолютная	Буфтальм	Буфтальм	Краевая	Остаточные
V-абсолютная	Буфтальм	Буфтальм	Краевая	Слепота

Сопутствующая врожденной глаукоме патология глаз

Врожденная глаукома может быть одним из проявлений целого ряда синдромов и системных заболеваний (II и III формы). При **II и III формах врожденной глаукомы**, как правило, офтальмотонус повышается в более старшем возрасте (на втором десятилетии жизни). В связи с повышением к этому возрасту прочностных характеристик оболочек глаза, клиническая картина при этих формах глаукомы отличается от классического гидрофтальма (растяжение глазного яблока, роговичный синдром), что зачастую является причиной поздней диагностики заболевания.

При этом также характерно развитие глаукоматозных изменений зрительного нерва с характерным снижением зрительных функций. В то же время отсутствие жалоб у ребенка на снижение зрения не всегда способствует своевременной диагностике и лечению.

Однако в последние годы повысился процент ранней манифестации врожденной глаукомы у детей с аномалиями переднего отрезка глаза и факотомозами с клинической картиной характерной гидрофтальму, помимо структурных изменений переднего отрезка и сосудистых аномалий.

Далее представлены наиболее часто встречаемые клиницистами аномалии развития и синдромы.

Врожденная аниридия - это редкое заболевание, характеризующееся полным или частичным отсутствием радужки. В 75% случаев наблюдают доминантный тип наследования с высокой пенетрантностью. Ген [РАХ6](#) расположен на коротком плече [11-й хромосомы](#). Обнаружено несколько мутаций гена РАХ6, различающихся по степени выраженности патологии. Врожденная аниридия зачастую сочетается с другой патологией [глаза](#), в частности, дистрофией и помутнением [роговицы](#) на почве дефицита стволовых клеток лимба, [катарактой](#), глаукомой, гипоплазией структур заднего отрезка глаза (макула и зрительный нерв) и сопровождается выраженным снижением [остроты зрения](#), практически не поддающимся коррекции, [светобоязнью](#), горизонтальным [нистагмом](#), косоглазием. Повышение ВГД отмечается у 50-70% детей. Кроме того, аниридия может сопровождаться патологией других органов и систем, таких как нервная система, мочеполовая, эндокринная системы, желудочно-кишечный тракт и другие.

При сочетании **микрофтальма**, **микрокорнеа** и гониодисгенеза также может развиваться глаукома.

Аномалии Аксенфельда-Ригера, синдром Аксенфельда-Ригера (Синдром Ригера)

относятся к наследственной двусторонней патологии органа зрения с аутосомно-доминантным типом передачи. Патология нервной и костной систем, двустороннее поражение глаз при этом встречаются в 50% случаев. Нередки семейные случаи. Этот синдром описан Rieger H. в 1935 году. Более чем за 10 лет до этого Axenfeld T. описал вариант мезодермального дисгенеза переднего сегмента глаза, заключающийся в первую очередь в наличии заднего эмбриотоксона (хорошо заметное проминирование и смещение кпереди переднего пограничного кольца Швальбе). При этом на периферии роговицы видна четкая белая полоска, которая нередко отмечается по всей окружности роговицы, иногда исчезает под лимбом в отдельных сегментах. Задний эмбриотоксон при аномалии Аксенфельда сочетается с отростками или тяжами мезодермального листка радужки, которые тянутся от цилиарной, а иногда и от зрачковой зоны к кольцу Швальбе. Также тяжи (или перемычки) могут тянуться от корня радужной оболочки к трабекуле, приблизительно в области склеральной шпоры, и доходят до области шлеммова канала.

В описанном Ригером синдроме описанные выше признаки сочетаются с явлениями гипоплазии стромы радужки, которая в тяжелых случаях захватывает и пигментный листок, что может привести к образованию в радужке отверстий. Имеются дефекты зрачка в виде его смещения, нарушения формы, выворота пигментного листка. Могут также отмечаться изменения со стороны роговицы (мегало- или микрокорнеа) и хориоидеи, катаракта, косоглазие. Описанный симптомокомплекс верифицируют, как синдром Ригера, только при сочетании глазной симптоматики с системными изменениями в их различных вариантах и сочетаниях: с гипоплазией срединной линии лица, телекантусом с широким, плоским корнем носа, уменьшением количества и размеров зубов, пупочной грыжей, врожденными пороками сердца, кондуктивной тугоухостью, задержкой умственного развития, гипоплазией мозжечка. При наличии изменений лишь со стороны органа зрения диагностируют аномалию Аксенфельда-Ригера. Примерно у 60% пациентов с данным синдромом возникает глаукома.

Одна из наиболее редкой и тяжелой патологии является **аномалия Петерса**.

Рассматриваемая аномалия представляет собой центральный дисгенез роговицы - центральное помутнение роговицы с дефектом десцеметовой оболочки, сращенным с радужкой (часто – ее зрачковым краем) и помутнением хрусталика. В большинстве случаев носит спорадический характер. Клинически отмечается помутнение роговицы разной интенсивности с вовлечением в процесс стромы, десцеметовой оболочки и эндотелия. В 80% случаев поражение двустороннее. Аномалия Петерса часто сочетается с микрофтальмом, уплощением роговицы, склерокорнеа, коректопией, гипоплазией радужки и полярной катарактой. В 50% случаев развивается врожденная глаукома на почве аномального строения УПК. Чаше сопровождается подъемом ВГД после 6-7 лет (есть случаи ранней манифестации глаукомы).

Врожденный увеальный эктропион является редкой непрогрессирующей аномалией, характеризующейся наличием листка пигментного эпителия радужки на передней ее

поверхности, передним прикреплением радужки, дисгенезом дренажной зоны УПК. Процесс характеризуется односторонностью и редко передается по наследству.

Синдром Франка – Каменецкого - наследственная аутосомно-рецессивная патология (по сцепленному с X-хромосомой типу), характеризуется двусторонней гипоплазией или аплазией радужки и возникновением глаукомы. Отличительной чертой является двухцветность радужки: ее зрачковая зона – светлая, а цилиарная зона – темная, на почве более выраженной атрофии стромы, вследствие обнажения пигментного листка чаще всего имеет шоколадно-коричневый цвет. Одновременно могут наблюдаться аномалии зрачка (смещение, неправильная форма, отсутствие или гипертрофия зрачковой каймы), сквозные дефекты радужки, иридодиастаз, иридодиализ. У всех пациентов имеется гониодисгенез.

Несмотря на врожденную аномалию УПК, тенденция к увеличению ВГД чаще отмечается на 2-3 десятилетия жизни. В ранние сроки ВГД повышается обычно у мальчиков при сочетании выраженного гониодисгенеза с мегалокорнеа. При этом процесс разрушения радужки продолжается и в послеоперационном периоде, при стабилизации ВГД и зрительных функций.

Синдром Марфана - эктопия хрусталика (кверху кнаружи), высокий рост, гиперлабильность суставов, брахидактилия, сколиоз, грубые врожденные пороки, коарктация аорты. Дислокация хрусталика, а также наличие гониодисгенеза могут быть у таких причиной нарушений гидродинамики глаза и манифестации глаукоматозного процесса.

Синдром Марчезани – микросферофакия, люксация хрусталика кпереди, сфинктер радужки проминирует в переднюю камеру, низкий рост, тугоподвижность суставов, не тяжелые пороки сердца. Глаукома развивается не часто. В ряде случаев повышение ВГД бывает связано с дисгенезом УПК, у некоторых пациентов — с блоком зрачка сферическим хрусталиком.

Гомоцистинурия. Внешние общие проявления болезни такие же, как при синдроме Марфана. В отличие от последнего гомоцистинурия передается по аутосомно-рецессивному типу и часто сопровождается задержкой умственного развития. Нарушение гомоцистеинового метаболизма является следствием энзимного дефекта. Дислокация хрусталика и глаукома наблюдаются чаще, чем при синдроме Марфана. Заболевание может осложняться отслойкой сетчатки.

Среди фактоматозов и ангиоматозов, при которых наблюдается глаукома, чаще встречаются **синдром Стерджа-Вебера-Краббе и болезнь Реклингаузена**. Синдром Стерджа - Вебера - Краббе (энцефалотригеминальный ангиоматоз, энцефалофациальный ангиоматоз) - врожденный ангиоматоз нервной системы, проявляющийся наличием сосудистого пятна на лице, судорог и внутричерепных кальцификатов. Частота болезни - 1 случай на 100 000 населения. Встречается в основном спорадически. Патоморфологическая картина: на коже лица - множественные ангиомы (ангиоматоз),

обычно по ходу тройничного или лицевого нерва. Иногда расширенные сосуды принимают вид сосудисто-кавернозной опухоли красно-синего цвета. В головном мозге ангиоматоз затрагивает на той же стороне мягкую мозговую оболочку, преимущественно в затылочной и затылочно-теменной области, обычно, с одной стороны. С рождения у больных имеется одно большое или несколько сливающихся пятен сине-красного цвета на лице ("пламенеющие невусы"). Они могут быть также на туловище и конечностях. Ангиоматозные изменения иногда распространяются на ротовую полость, нос, глотку. У некоторых больных в связи с этим возникают кишечные кровотечения. В первые месяцы жизни у больных обнаруживаются судорожные припадки. Они чаще всего фокальные, как правило, на стороне, противоположной поражению сосудов. У больных нередко развиваются параличи, парезы, обычно по гемитипу. Примерно у половины больных наблюдается умственная отсталость (обычно глубокая). Изменения органа зрения характеризуются ангиомой сосудистой оболочки, колобомами, гетерохромией радужки. Иногда выявляются врожденные пороки сердца, дисплазия черепа и лица. Кальцификаты на рентгенограмме черепа в раннем детском возрасте обычно не обнаруживаются (бывают чаще у детей после 4-5 лет жизни). Частота случаев неоваскулярной глаукомы при этом синдроме достигает 60%. Вместе с тем, описаны случаи двустороннего глаукомного процесса у больных с синдромом Стерджа-Вебера с односторонней капиллярной гемангиомой лица. В связи с этим, рекомендовано динамическое наблюдение таких детей с целенаправленным обследованием обоих глаз.

Болезнь Реклингаузена - нейрофиброматоз относят к факоматозам. Он представляет собой нейроэктодермальную дисплазию, характеризующуюся пролиферацией периферических нервных элементов с образованием опухолеподобных структур. Заболевание передается по аутосомно-доминантному типу. Основные поражения локализуются в коже, периферической и центральной нервной системах.

В глазной практике приходится иметь дело с поражением век, конъюнктивы, орбиты, роговицы, сосудистой оболочки, сетчатки, зрительного нерва. Особенно часто поражается верхнее веко, где образуется плексиформная фиброма, нередко распространяющаяся и на височную область. В процесс обычно вовлекается одна сторона, реже бывают двусторонние изменения. Нейрофиброматозные узелки или диффузная инфильтрация может возникать на конъюнктиве, эписклере, роговице и радужке. Иногда отмечается значительное утолщение хориоидеи и цилиарного тела за счет пролиферации ткани, В зрительном нерве описаны менингиомы, глиомы, в орбите — нейрофибромы. Глаукома развивается редко, часто сочетается с поражением верхнего века и обычно (но не всегда) бывает односторонней. Причиной повышения давления служат гониодисгенез, аномалии развития склерального синуса или претрабекулярная блокада нейрофиброматозной тканью. В некоторых случаях развивается закрытоугольная глаукома, вызванная смещением кпереди иридохрусталиковой диафрагмы из-за утолщения хориоидеи и цилиарного тела.

Врожденная глаукома выявляется при более редких **синдромах Ротмунда-Томпсона**, характеризующегося инфантильной пойкилодермией, гипогонадизмом, поражением

скелета; также **при синдроме Ларсена** в сочетании с множественным поражением суставов и низким ростом. При синдроме «ЗС» - (**краниocereбеллокардиальная дисплазия**) - с аутосомно-рецессивным типом наследования, глаукома описана впервые. Впервые врожденная глаукома была диагностирована при **синдроме Стиклера**, проявившимся прогрессирующей артропатией, дефектами развития лицевого черепа и неба, нейросенсорной тугоухостью, прогрессирующей миопией, витреоретинальной дегенерацией, отслойкой сетчатки. В литературе описаны редко встречающиеся случаи сочетания врожденной глаукомы и **синдрома Рубинштейн-Тауби**, проявлениями которого являются эпикантус, патология слезоотводящих путей, птоз, страбизм, макрокорнеа, микрофтальм, колобомы радужки и ДЗН, катаракта. Встречается при **синдроме Пьера-Робена**. Основной триадой этой аномалии развития выступает микрогнатия (недоразвитая и смещенная кзади нижняя челюсть), расщелина верхнего неба и глоссоптоз. При этом, по данным литературы, синдрому Пьера Робина присуща полиморфная патология органа зрения в виде врожденной глаукомы, буфтальма, мегалокорнеа, микрофтальма, врожденной катаракты, высокой миопии, отслойки сетчатки. Выше сказанное подчеркивает высокий риск утраты зрительной функции при позднем установлении диагноза [2-8].

1.7 Организация оказания медицинской помощи

- При наличии у ребенка подозрения на врожденную глаукому или подтвержденного диагноза глаукомы врачи-педиатры участковые, врачи общей практики (семейные врачи) направляют детей на консультацию к врачу-офтальмологу. Врач-офтальмолог оценивает состояние глаза, проводит обследование, включающее методы инструментальных исследований для уточнения диагноза. При необходимости проведения диагностических процедур с применением анестезии дети направляются в детское офтальмологическое отделение.
- При наличии показаний к хирургическому лечению у ребёнка с установленным диагнозом глаукомы, данное лечение осуществляется в условиях стационара - детском офтальмологическом отделении. После оказания медицинской помощи детям в стационаре и при отсутствии показаний к направлению для оказания медицинской помощи в стационарных условиях дети направляются в детский офтальмологический кабинет. В дальнейшем ребёнок находится под диспансерным наблюдением врача-офтальмолога детского офтальмологического кабинета.

2. Диагностика

Диагноз врожденной глаукомы выставляют на основании анамнестических данных и результатов клинического обследования, которое включает набор стандартных и высокоинформативных дополнительных методов исследования.

Таблица 4 – Методы обследования

Стандартные диагностические методики	Расширенный спектр диагностических методик (дополнительно к стандартному набору)
Наружный осмотр	Оптическое лазерное исследование головки зрительного нерва и слоя нервных волокон с помощью компьютерного анализатора (НРТ)
Рефрактометрия, визометрия	Оптическое лазерное когерентное послойное исследование переднего и заднего отдела глаза с помощью компьютерного анализатора (оптическая когерентная томография переднего и заднего отделов)
Биомикроскопия глаза	Электрофизиологические методы исследования (регистрация зрительных вызванных потенциалов коры головного мозга, электроретинография)
Офтальмоскопия	Ультразвуковая пространственная биомикроскопия
Офтальмотонометрия	Периметрия
Измерение диаметра роговицы, лимба (кератометрия, лимбометрия)	Кератопахиметрия, тонография
Ультразвуковое исследование глазного яблока (В-сканирование), ультразвуковая биометрия	Иридокорнеальная гониография (Методика предусматривает запись динамической гониоскопии с помощью ретинальной камеры)
Гониоскопия	Биомикрофотография глазного дна с использованием фундус –камеры

У детей с манифестацией глаукомы в раннем возрасте с развитием клинической картины классического гидрофтальма, диагностика глаукомы не представляет особых сложностей. При более поздней манифестации она может представлять трудности из-за отсутствия или слабой выраженности характерной симптоматики, а также растянутого во времени развития патологического процесса.

Ранняя диагностика направлена на выявление признаков растяжения глаза, вызванного подъемом ВГД, начальных проявлений атрофических процессов в диске зрительного нерва, слое нервных волокон сетчатки. Постановка раннего диагноза врожденной глаукомы должна базироваться на комплексном анализе данных с учетом асимметричного характера клинических и морфофункциональных характеристик парных глаз.

2.1 Жалобы и анамнез

- Сбор анамнеза и жалоб рекомендуется у всех пациентов [3].

Уровень убедительности рекомендаций С (уровень достоверности доказательств – 4)

Комментарии: Все дети должны быть обследованы педиатром, при необходимости невропатологом, кардиологом, генетиком и другими специалистами на предмет наличия соматической патологии. Выяснение сведений о раннем постнатальном периоде - частоте и тяжести перенесенных инфекционных заболеваний, хронической патологии, аллергических реакций. Выявление наличия возможных причин и предрасполагающих факторов возникновения заболевания (внутриутробные инфекции, алиментарные факторы и другие) путем ознакомления с состоянием здоровья матерей, сведений акушерско-гинекологического анамнеза.

Важным аспектом расспроса родителей является целенаправленный анализ времени появления признаков глаукомы, их взаимозависимости, а также выраженности на парных глазах.

2.2 Физикальное обследование

Физикальное обследование не информативно.

2.3 Лабораторная диагностика

Лабораторная диагностика глаукомы не применяется.

2.4 Инструментальная диагностика

- Рефрактометрия и визометрия рекомендуется всем пациентам [3,6].

Уровень убедительности рекомендаций С (уровень достоверности доказательств – 4)

Комментарии: Как известно, у детей с врожденной глаукомой, по мере растяжения глаза, формируется миопическая рефракция, у трети – миопия высокой степени. При дальнейшем прогрессировании глаукомы и значительном и, зачастую, неравномерном растяжении оболочек глаза, увеличивается степень астигматизма, в значительной степени снижающего остроту зрения и так достаточно низкую у таких детей.

Соответственно, исследование клинической рефракции у детей с врожденной глаукомой или подозрением на это заболевание преследует две цели: диагностики глаукомного процесса и оценки темпов его прогрессирования – с одной стороны и своевременной оптической коррекции аметропии – с другой.

В настоящее время эталонным методом рефрактометрии у детей раннего возраста продолжает оставаться скиаскопия. Вместе с тем, ее успешно дополняют и приборные методы, в том числе осуществляемые с помощью портативных рефрактометров. Неоспоримыми преимуществами последних служат возможность проведения

исследования в любых условиях, в том числе в наркозе, а также возможность точного определения меридиана астигматизма.

- Рекомендуется периметрия для оценки степени нарушения светочувствительности зрительной системы [7,10].

Уровень убедительности рекомендаций В (уровень достоверности доказательств – 4)

Комментарии: Исследование периферического зрения чрезвычайно важно для диагностики и оценки стадии и динамики течения глаукомного процесса. Безусловно, периметрия осуществима лишь детям старшего возраста, с достаточным уровнем психомоторного развития. При этом значение имеет исследование поля зрения как с помощью движущихся (кинетическая периметрия), так и неподвижных стимулов (статическая периметрия).

Кинетическая периметрия имеет значение в диагностике стадии глаукомы (однако, только при первичной глаукоме взрослых, так как в современных классификациях врожденной глаукомы количественные периметрические критерии отсутствуют) и оценке динамики глаукомного процесса (у взрослых и детей). Оценке подлежат положение периферических границ поля зрения, наличие абсолютных и относительных скотом, границы слепого пятна.

Метод кинетической периметрии уже доказал свою эффективность в мониторинге больных с развитой и далекозашедшей стадиями глаукомы. Вместе с тем, в целях раннего выявления глаукомы рассматриваемый метод уступает статической периметрии.

Метод количественной статической периметрии заключается в определении световой чувствительности в различных участках поля зрения с помощью неподвижных объектов переменной яркости. Современные компьютеризированные приборы (Humphrey, Octopus и другие) обеспечивают выполнение исследования в полуавтоматическом режиме (компьютерная или статическая автоматическая периметрия: САП).

Метод позволяет обнаружить даже минимальные дефекты как центрального, так и периферического поля зрения, существенно повышая эффективность мониторинга начальной и развитой врожденной глаукомы у детей подросткового возраста, а также ранней диагностики глаукомы, при ее развитии у старших детей.

Повторные исследования целесообразно проводить 2 раза в год, а при впервые выявленной глаукоме (или подборе терапии или после хирургического лечения) рекомендуется проведение исследований в течение первых двух лет наблюдений через 2-3 месяца.

- Биомикроскопия глаза рекомендуется всем пациентам для оценки состояния структур переднего отрезка глаза [3,4,6].

Уровень убедительности рекомендаций В (уровень достоверности доказательств – 4)

Комментарии:Конъюнктив

При подозрении на врожденную глаукому, в начальной и развитой ее стадиях с компенсированным и субкомпенсированным ВГД состояние конъюнктивы чаще всего не изменено. При далекозашедшей стадии или при стойком повышении офтальмотонуса возможно наличие застойной или смешанной инъекции глазного яблока.

При глаукоме, сочетанной с факоматозами (синдром Стерджа-Вебера) характерно наличие новообразованных сосудов в виде сосудистой сети, различной степени выраженности.

При наличии фильтрационных подушек (после хирургических вмешательств) необходимо обращать внимание на их ширину, высоту, толщину стенки, степень васкуляризации и кистозные изменения.

Роговица

При начальной стадии при минимальном растяжении роговицы наблюдается легкий ее отек в виде опалесценции. Примечательно, что он легко может быть купирован инстилляциями в конъюнктивальную полость гипертонических жидкостей: р-р глюкозы 40%, р-р натрия хлорида 10%, глицерина и другие, что позволяет его дифференцировать с физиологической опалесценцией роговицы, часто наблюдаемой у новорожденных. В последнем случае опалесценция не исчезает.

При дальнейшем прогрессировании глаукомы увеличивается диаметр роговицы, что вызывает образование на эндотелии и десцеметовой мембране разрывов и трещин в виде единичных, а затем и множественных полосчатых помутнений. За счет нарушения барьерной функции в строму роговицы проникает ВГЖ, нарушаются метаболические процессы, что вызывает отек, а затем и помутнение роговицы. Также происходит увеличение (растяжение) лимба, преимущественно верхнего, а в дальнейшем, при далекозашедшей стадии – во всех отделах (до 5-6 мм).

При развитии глаукомы у детей с аномалиями развития переднего отрезка глаза (II форма-аномалия Петерса) помутнения роговицы различной степени выраженности (чаще стромальные) выявляются уже с рождения. При развитии глаукомы у таких детей, подъем ВГД может вызывать ухудшение состояния роговицы: присоединение явлений отека или повышение интенсивности помутнения.

Передняя камера

В норме в области зрачка глубина передней камеры составляет 2,75–3,5 мм. У детей с начальной стадией врожденной глаукомы передняя камера нормальной глубины или слегка глубже, чем в норме. По мере растяжения глазного яблока у таких детей передняя

камера продолжает углубляться и может достигать 5-6 мм. Необходимо также проводить сравнительную оценку глубины камеры на обоих глазах. Асимметрия этого показателя является важным диагностическим признаком рассматриваемого заболевания.

Радужка

В начальной стадии зрачковые реакции чаще сохранены. По мере растяжения глаза при гидрофтальме нарастают атрофические изменения радужки: сглаживается рисунок, развивается атрофия зрачковой каймы, крипты становятся менее выражены, визуализируются сосуды глубокой сети (необходимо дифференцировать с неоваскуляризацией), появляется мидриаз, снижается реакция на свет. При аномалии Аксенфельда-Ригера, синдроме Франка-Каменецкого имеются характерные изменения радужки (рассмотрены выше), которые, как правило, предшествуют манифестации глаукомы и могут прогрессировать во времени: появляются трансиллюминационные дефекты, секторальная атрофия, возможны изменения формы зрачка и другие. Следует обращать внимание на присутствие послеоперационных изменений радужки: наличие базальной колобомы, следов лазерной иридэктомии и другие.

Хрусталик

Наряду с прозрачностью, размерами и формой отмечают скопления пигмента, факодонез, сублюксацию или иную дислокацию хрусталика.

- Гониоскопическое исследование рекомендуется всем пациентам при наличии прозрачности роговицы. Методика позволяет исследовать УПК, включая дренажную зону, выявить уровень ретенции ВГЖ, степень дисгенеза и определить патогенетически ориентированную тактику лечения [3,4].

Уровень убедительности рекомендаций В(уровень достоверности доказательств – 4)

Комментарии: Для врожденной глаукомы характерно аномальное развитие или недоразвитие всех структур дренажной зоны УПК. Характерными являются:

1. Наличие эмбриональной нерассосавшейся мезодермальной ткани (встречается наиболее часто: по данным отечественных авторов - в 50-60% случаев), которая представляет собой вуалевидную ткань, располагающуюся в виде непрерывной полосы или островками (чаще серо-белого или желтоватого цвета), закрывающую и тем самым блокирующую трабекулярную зону радужно-роговичного угла.
2. Высокое прикрепление радужки, когда корень ее выдвинут вперед и закрывает трабекулу (10-15%), чаще бывает неравномерно высокое прикрепление радужки.
3. Группа аномалий, приводящих к трабекулярной или интрасклеральной ретенции: отсутствие дифференцировки трабекулы (ее недоразвитие), недостаточное развитие или отсутствие шлеммова канала, которые затрудняют или блокируют отток ВГЖ через УПК (15-25%).
4. Обнаруженные аномалии встречаются в различных сочетаниях.

*В последние годы популярным является термин **гониодисгенез** - задержка в развитии и дифференцировки УПК. Распространена классификация врожденной глаукомы с выделением трех степеней гониодисгенеза (Э.Г. Сидоров и М.Г. Мирзаянц, 1991). Существенными признаками гониодисгенеза I степени являлись: широкое прикрепление пучков ресничной мышцы к гипопластичному трабекулярному переплету, относительная сохранность склерального синуса. Гониодисгенез II степени характеризовался выраженным трабекулодисгенезом, сочетающимся с передним прикреплением радужной оболочки, нарушении топографии синуса и частым его сужением. При гониодисгенезе III степени отмечена тяжелая врожденная патология всех элементов дренажной зоны: переднее прикрепление радужной оболочки к измененной трабекуле, резкое сужение склерального синуса.*

С появлением широкопольной цифровой педиатрической ретинальной камеры стало возможным проведение исследования структур УПК у детей без наркоза. Данный метод позволяет документировать результаты исследований в цифровом виде и проводить сравнительный анализ изменений в динамике. Иридокорнеальная гониография, с помощью ретинальной камеры, является объективным методом ранней диагностики патологических процессов в УПК глаза.

- Тонометрия рекомендуется всем пациентам для исследования уровня ВГД и гидродинамики глаза [4,5,6].

Уровень убедительности рекомендаций В (уровень достоверности доказательств – 3)

Комментарии: Для контроля ВГД рекомендовано использовать тонометр Маклакова (стандарт тонометрии в РФ), аппланационный тонометр Гольдмана (стандарт тонометрии в мире) или различные типы бесконтактных тонометров. Удобным для детей представляется автоматические портативные тонометры с контактной (рикошетной) методикой измерения, позволяющие измерять ВГД без местной анестезии, в том числе у детей раннего возраста.

Многим современным методикам «приборной» тонометрии свойственны ошибки результатов измерения, обычно в сторону завышения показателей офтальмотонуса. Они во многом связаны с возрастной спецификой механических свойств роговицы, еще более изменяющихся на фоне развития гидрофтальма. Поэтому при получении противоречивых показателей ВГД или сомнения в их достоверности целесообразно прибегнуть к офтальмотонометрии с помощью тонометра Маклакова.

Цифры ВГД у детей могут не отражать истинной картины заболевания, так как растяжение фиброзной капсулы глаза компенсирует его повышением. Оптимальные характеристики офтальмотонуса должны рассматриваться в совокупности с морфометрией глаза.

Самой главной отличительной особенностью детского глаза является возможность обратного развития патологических изменений зрительного нерва (экскавации) при своевременно компенсированном ВГД.

При анализе данных тонометрии учитывают абсолютные цифры уровня ВГД, суточные колебания и разницу офтальмотонуса между глазами. Суточные колебания уровня ВГД, а также его асимметрия между парными глазами у здоровых лиц, как правило, находятся в пределах 2-3 мм рт ст и лишь в редких случаях достигают 4-6 мм рт ст.

Pt – показатели тонометрии при измерении ВГД контактным тонометром Маклакова, чаще грузом массой 10 г.

P0 – истинное ВГД – показатели тонометрии при измерении ВГД большинством современных методов (тонометрия по Гольдману, пневмотонометрия, тонометрия Icare и так далее).

Статистическая норма истинного уровня ВГД (*P0*) составляет от 10 до 21 мм рт ст, тонометрического уровня ВГД (*Pt*) — от 12 до 25 мм рт ст.

Таблица 5. Оптимальные характеристики верхней границы «целевого» офтальмотонуса у больных глаукомой

Стадия глаукомы	<i>Pt</i>, мм рт ст	<i>P0</i>, мм рт ст
Начальная	22–24	18–20
Развитая	19–21	15–17
Стадия глаукомы	<i>Pt</i>, мм рт ст	<i>P0</i>, мм рт ст
Далекозашедшая	16–18	10–14

В связи с тем, что на оценку данных тонометрии в значительной степени оказывает влияние толщина и диаметр роговицы, претерпевающие существенные изменения у детей на фоне развития глаукомы, целесообразно учитывать и эти параметры.

Исследование толщины роговицы позволяет более правильно интерпретировать данные тонометрии глаза. Данные тонометрии в глазах с роговицей, имеющей толщину в центре более 580 мкм, нуждаются в коррекции в сторону понижения (реальное ВГД ниже полученных данных).

Ультразвуковые методы исследования

- Ультразвуковая биометрия (А-сканирование или эхобиометрия) рекомендуется всем пациентам. Методика позволяет определить размеры глазного яблока, глубину передней камеры и тем самым выявить тенденцию к прогрессированию глаукомы и оценить стадию процесса [3].

Уровень убедительности рекомендаций В (уровень достоверности доказательств – 3)

- Ультразвуковое В-сканирование рекомендуется всем пациентам, позволяет оценить состояние внутренних структур глаза (плотность оболочек, стекловидного тела, хрусталика и другие), что особенно актуально при непрозрачных преломляющих средах [3].

Уровень убедительности рекомендаций В (уровень достоверности доказательств – 3)

- Методика ультразвуковой компьютерной биомикроскопии рекомендуется при необходимости получить четкое изображение структур переднего отрезка глаза (особенно важным это представляется при помутнении роговицы), структур УПК, дренажной зоны, в частности трабекулы. При этом возможно также измерить толщину роговицы (мм), радужки (мм), глубину передней камеры (мм), величину иридокорнеального угла (град.) и другие [3].

Уровень убедительности рекомендаций В (уровень достоверности доказательств – 3)

Комментарии: При врожденной глаукоме акустическая картина переднего сегмента глаза характеризуется уплощением и уменьшением рельефа радужки на всем протяжении, гипоплазией склеральной шпоры, аномальным ее положением или ее отсутствием, уменьшением дистанции “трабекула-радужка” и другие. Патологические изменения можно обнаружить и в отношении структуры, размеров и положения цилиарного тела, его отростков и других структур глазного яблока. Причем особенности этих изменений в определенной мере характеризуют форму и стадию глаукомы, что позволяет выработать оптимальную тактику хирургического лечения таких больных, особенно при нарушении прозрачности оптических сред глаза.

- Офтальмоскопия рекомендуется всем пациентам для оценки состояния структур заднего отрезка глаза [3, 4].

Уровень убедительности рекомендаций В (уровень достоверности доказательств – 3)

Комментарии: Одними из основных причин снижения зрительных функций у детей с врожденной глаукомой является развитие глаукомной оптической нейропатии, что закономерно требует детальной характеристики изменений ДЗН. Сложность заключается в частой невозможности визуализации структур глазного дна у детей с врожденной глаукомой из-за помутнений роговицы.

Для глаукомы характерны атрофические изменения в ДЗН, проявляющиеся в деколорации (побледнении) атрофических участков диска, в расширении и деформации его экскавации.

Оптимальным методом выявления изменений структуры ДЗН является офтальмоскопия:

1. обратная офтальмоскопия на щелевой лампе с линзами 60, 78 или 90 Д;
2. прямая офтальмоскопия на щелевой лампе через центральную часть линзы Гольдмана или Ван Бойнингена.

При осмотре ДЗН при подозрении на глаукому и при врожденной глаукоме необходимо проводить количественную и качественную оценку следующих параметров.

1) Количественная оценка ДЗН:

- размер ДЗН;
- соотношение экскавации к диску (Э/Д);
- соотношение нейроретинального пояса (НРП) к диску.

2) Качественная оценка ДЗН:

- форма, высота и цвет НРП, его отсутствие (краевая экскавация) или тенденция к истончению;
- деколорация атрофических участков ДЗН;
- сдвиг сосудистого пучка.

1. Размер ДЗН. Среднестатистические размеры ДЗН находятся в пределах от 1,9 до 2,8 мм². К малым размерам ДЗН относят диски площадью меньше 1,5 мм², к средним – от 1,51 до 2,5 мм², к большим >2,51 мм². При врожденной глаукоме вследствие растяжения глаза чаще встречаются большие ДЗН.

При миопии он может слегка (на $1,2 \pm 0,15\%$) возрасти на каждую диоптрию аметропии. Чем больше ДЗН, тем больше Э/Д и НРП. Соответственно, большая экскавация в большом ДЗН может быть физиологической, в то время как маленькая экскавация при очень маленьком ДЗН может свидетельствовать о глаукомном повреждении зрительного нерва, что существенно затрудняет офтальмоскопическую диагностику рассматриваемой патологии.

Соотношение Э/Д. Физиологическая экскавация ДЗН, как правило, имеет горизонтально-овальную форму: горизонтальный диаметр длиннее вертикального примерно на 8%. Увеличенная физиологическая экскавация при большом размере диска чаще имеет округлую форму. В норме экскавация на обоих глазах симметричная. При этом в 96% случаев соотношение Э/Д находится в пределах 0,2 ДД. В начальной стадии глаукомы чаще четких различий между физиологической и глаукомной экскавацией не существует. Можно визуализировать сдвиг и перегиб сосудистого пучка. При прогрессировании врожденной глаукомы с высокими цифрами ВГД, уже при развитой стадии формируется довольно объемная экскавация.

Расширение экскавации при глаукоме обычно происходит во всех направлениях, однако чаще всего – в вертикальном направлении за счет истончения НРП в верхнем и нижнем секторах ДЗН, что связано с особенностями строения решетчатой пластинки.

В норме глубина экскавации зависит от площади экскавации и, косвенно, от размеров диска, а при врожденной глаукоме - от уровня ВГД. Самые глубокие экскавации наблюдаются в глазах с высоким уровнем ВГД. На глаукоматозный характер экскавации указывает обнажение решетчатой пластинки в верхней и нижней зоне экскавации. При

обследовании пациента с повышенным уровнем ВГД следует придерживаться принципа: чем больше экскавация, тем больше вероятность, что она глаукоматозная.

Нейроретинальный поясок (НРП)

При развитии глаукоматозного процесса постепенно происходит уменьшение ширины НРП, которое может быть равномерным по всей окружности, локальным краевым или сочетанным. Для глаукомы характерны атрофические изменения в ДЗН. Клинически они проявляются в деколорации (побледнении) участков НРП, чаще в темпоральной зоне (необходимо дифференцировать с атрофией зрительного нерва неглаукомного генеза).

Перипапиллярная атрофия – истончение/разрушение хориоретинальной ткани вокруг ДЗН. При глаукоме распространенность перипапиллярной атрофии выше, особенно с носовой стороны перипапиллярного пространства.

Следует помнить, что отдельно каждого из приведенных симптомов в отдельности недостаточно для постановки правильного диагноза. Правильное решение может дать только комплексная оценка состояния ДЗН и перипапиллярной сетчатки. Для документирования состояния ДЗН удобно использовать цветные фотографии.

Современные высокоинформативные методы обследования

- Морфометрические методы диагностики, включающие Гейдельбергскую ретинотомиографию и оптическую когерентную томографию, для объективной оценки внутренних структур глаза – зрительного нерва и сетчатки рекомендуются всем пациентам при прозрачности сред [3,4,5].

Уровень убедительности рекомендаций В (уровень достоверности доказательств – 3)

Комментарии: *Приборы оснащены компьютерными программами, которые способствуют получению изображения, а также формированию и хранению базы данных, обеспечивающей количественный анализ изображения.*

Определены особенности изменения структуры ДЗН при врожденной глаукоме у детей.

1. *В частности, при прогрессировании глаукомы отмечаются значительное увеличение основных параметров экскавации ДЗН: объема экскавации (cupvolume), максимальной глубины экскавации (maxcupdepth), а также площади экскавации и уменьшение значений НРП: объема (rimvolume) и площади (rim). Наиболее значимым фактором атрофии структур при врожденной глаукоме послужил показатель, характеризующий среднюю толщину слоя нервных волокон (meanRNLFthickness), величина которого при глаукоме значительно снижается. При сравнительном анализе морфометрических параметров в начальной и далекозашедшей стадиях врожденной глаукомы с учетом размера глаз, в ряде случаев выявляется менее выраженное увеличение глубины и площади экскавации при далекозашедших стадиях на значительно растянутых глазах, чем на ранних стадиях в глазах с менее растянутыми оболочками. Это можно объяснить характером структурных изменений глаз на поздних стадиях врожденной глаукомы, когда*

растяжение оболочек приводит к увеличению размеров глаза, но снижает патологическое воздействие на нервные волокна в зоне ДЗН. При нормализации ВГД у детей с врожденной глаукомой может наблюдаться регресс ряда изменений ДЗН: уменьшение размеров экскавации и увеличение размеров НРП, что объясняется возрастными биомеханическими особенностями детского глаза.

2. *Оптическое исследование заднего отдела глаза с помощью компьютерного анализатора (оптическая когерентная томография) дала возможность получать послойное изображение структур переднего отрезка и заднего полюса глаза в виде “среза” с недоступным ранее высоким разрешением. Для исследования используется низкокогерентный луч, позволяющий получать двухмерное изображение (В- и С-скан) и трехмерное изображение (3D). Преимущества спектральной оптической когерентной томографии состоят в его более высокой разрешающей способности (3 мкм), высокой повторяемости и малой вариабельности результатов, а также наиболее высокой надежности измерений ряда параметров.*

Рассматриваемый метод исследования позволяет выявить, записать и количественно оценить состояние сетчатки, зрительного нерва, а также измерить толщину и определить состояние слоев роговицы, исследовать состояние радужки и УПК у детей с глаукомой.

С помощью оптической когерентной томографии получают комплекс объективных морфометрических данных, подтверждающих наличие значительных структурных и гемодинамических нарушений в заднем отделе глаза при врожденной глаукоме, нарастающих по мере ее прогрессирования:

1. *уменьшение толщины слоя нервных волокон сетчатки в перипапиллярной зоне с преимущественными изменениями в темпоральной зоне, нарастающее по мере прогрессирования глаукомы;*
2. *изменение артерио - венозного индекса преимущественно в сторону его увеличения, цифровое подтверждение нарушения гемодинамики сосудистых ветвей центральной артерии и центральной вены сетчатки в виде уменьшения их калибра.*
3. *уменьшение толщины слоя ганглиозных клеток и ганглиозного комплекса.*

Вместе с тем, следует подчеркнуть, что данные, полученные с помощью рассмотренных приборных методов, не являются “эталонными” в диагностике глаукомного процесса, а лишь дополняют результаты комплексного обследования ребенка, которые следует оценивать во всей совокупности.

Однако подтвержденное при этом ухудшение состояния ДЗН является важным прогностическим признаком прогрессирования глаукомы.

- *Электрофизиологические методы исследования (ЭФИ), включающие электроретинографию общую, ритмическую, на структурированные стимулы и другие, зрительные вызванные потенциалы на световые и структурированные стимулы рекомендуются всем пациентам для определения функционального состояния глаза. Все исследования проводят в соответствии с международными стандартами ISSF [7].*

Уровень убедительности рекомендаций В (уровень достоверности доказательств – 4)

Комментарии: *Электроретинограмма (ЭРГ) и ее компоненты служат объективным показателем функционального состояния сетчатки у детей с врожденной глаукомой. Прогрессирующее растяжение оболочек глаза обуславливает нарушение кровоснабжения, обменных и биохимических процессов в сетчатке, а также нарушение синаптических связей клеточных элементов сетчатки, образующих нейрональную сеть. Это ведет сначала к компенсаторной активизации процесса фототрансдукции и гиперполяризации, а затем – к снижению биоэлектрической активности.*

Зрительные вызванные потенциалы (ЗВП) при врожденной глаукоме уже в начальной стадии заболевания меняют свои амплитудно – временные характеристики во всем диапазоне пространственных частот, которые отражают состояние аксонов ганглиозных клеток сетчатки. Для регистрации ЗВП применяют современные компьютерные системы, позволяющие выделять потенциалы малой величины из шума, используют усреднение и фильтры, нивелирующие различные артефакты. Исследование проводят как во время бодрствования ребенка, так и в состоянии медикаментозного сна или наркоза. Основное внимание уделяют показателям латентности. При анализе полученных данных принимают во внимание, что на формирование пика P1 ЗВП главным образом оказывает влияние сохранность ретинокортикального пути, зрелость фовеальной области сетчатки и сохранность стриарной коры. Кроме того, следует учитывать, что этот метод не дает возможности оценить сохранность ассоциативных и когнитивных функций головного мозга, которые обеспечивают «зрительное распознавание».

При врожденной глаукоме серия последовательных ЭФИ до нормализации ВГД и после позволяет оценить состояние сетчатки и зрительного нерва, динамику изменений и спрогнозировать конечные функциональные результаты. Регистрация супернормальной ЭРГ одновременно с высокими цифрами ВГД свидетельствует о непродолжительном периоде гипертензии и благоприятном функциональном исходе. Высокие цифры ВГД с низкой амплитудой ЭРГ характерны для более выраженных патологических изменений в структуре сетчатки и более тяжелом функциональном прогнозе. После нормализации ВГД амплитуда ЭРГ в течении 3-6 месяцев снижается до величин соответствующих стадии заболевания и сохранности нейроэпителлия сетчатки. При стойкой нормализации ВГД ЭРГ имеет тенденцию к умеренному повышению амплитуды.

Зрительные вызванные потенциалы при прогрессировании болезни имеют прямую корреляцию изменения амплитудно-частотных характеристик от стадии врожденной глаукомы. Латентность по мере прогрессирования заболевания и перехода в более позднюю стадию увеличивается, а амплитуда снижается, и к абсолютной стадии врожденной глаукомы ЗВП не регистрируются. При стойкой компенсации ВГД происходит стабилизация, а затем частичное восстановление амплитудно-временных характеристик ЗВП.

Особенно важными представляются данные ЭФИ при отсутствии возможности оценки остроты зрения из-за возраста ребенка и при помутнении роговицы, когда нельзя визуализировать структуры заднего полюса.

3. Лечение

3.1 Консервативное лечение

Лечение врожденной глаукомы хирургическое. Вместе с тем, в период подготовки ребенка к операции, а также, в ряде случаев, и после нее – при недостаточном гипотензивном эффекте вмешательства, все же необходима медикаментозная офтальмогипотензивная терапия.

Выбор препаратов для лечения врожденной глаукомы достаточно сложен, поскольку основная масса гипотензивных средств, разработанных в последнее время, не проходили клинические испытания на детях, и соответственно не могут быть рекомендованы для применения в детской практике. Тем не менее, при наличии соответствующих показаний, в ряде случаев при соответствующем информированном согласии родителей возможно применение офтальмогипотензивных средств, имеющих в арсенале “взрослых” офтальмологов.

- При выборе препарата необходимо учитывать возраст ребенка, а в процессе лечения тщательно контролировать общий и локальный статус пациента для исключения возможных осложнений гипотензивной терапии. Препараты с одинаковым фармакологическим действием не должны использоваться в комбинации [1,2].

Уровень убедительности рекомендаций А (уровень достоверности доказательств – 1а)

Комментарии:

Основные положения гипотензивной терапии:

1. лечение начинать с монотерапии;
2. если препарат первой линии недостаточно эффективен, необходимо заменить неэффективный препарат, не добавляя новый;
3. более чем два препарата не должны использоваться (за исключением комбинированных препаратов);
4. препараты с одинаковым фармакологическим действием не должны использоваться в комбинации.

Показатели эффективности:

1. удержание ВГД в пределах оптимального (толерантного) уровня с минимальным числом препаратов в течение суток;
2. отсутствие ускользания эффекта в течение длительного периода;
3. минимальное системное воздействие;

4. минимум побочных эффектов;
5. хорошая переносимость.

Показания к назначению современных гипотензивных препаратов при врожденной глаукоме (в том числе предоперационная подготовка)

Использование этих препаратов показано детям с различными формами врожденной глаукомы. Их назначают:

1. сразу после выявления повышенного ВГД у ребенка;
2. включают в схему предоперационной подготовки с целью максимального снижения ВГД перед операцией;
3. применяют для коррекции уровня ВГД в послеоперационный период, а также для попытки нормализации ВГД у оперированных детей в ожидании повторного оперативного вмешательства.

Алгоритм назначения гипотензивных препаратов при врожденной глаукоме:

1. Препаратами первой линии выбора при врожденной глаукоме остаются ингибиторы карбоангидразы и β -адреноблокаторы и в ряде случаев простагландины, при неэффективности - комбинация этих препаратов с миотиком или с альфа-адреномиметиком и простагландинами.
2. Лечение начинать с монотерапии, при неэффективности назначать не дополнительный препарат, а заменять на другой. При недостаточности монотерапии назначать комбинацию препаратов или комбинированное медикаментозное средство. При II и III формах в большинстве случаев глаукомы показано назначение комбинированных препаратов.
3. При высоком ВГД начинать сразу с комбинированных препаратов, а при недостаточной эффективности – добавлять препарат из другой фарм-группы (Простагландин или Альфа-2 адреностимулятор, М-холиномиметик).
4. Более 3 препаратов применять не целесообразно. Применение 2 и более гипотензивных препаратов является одним из критериев для скорейшего перехода к хирургическому лечению.

3.2 Хирургическое лечение

- **Рекомендуется хирургическое лечение** врожденной глаукомы для снижения ВГД. Только хирургическим методом возможно устранить препятствия оттоку ВГЖ, создаваемые различными структурными аномалиями дренажной зоны. При врожденной глаукоме - это срочное или наиболее раннее хирургическое лечение при первых признаках декомпенсации глаукома [3,4,5].

Уровень убедительности рекомендаций В (уровень достоверности доказательств – 3)

Комментарии:

Показания к неотложному хирургическому лечению (в том числе повторному):

1. наличие гидрофтальма (I форма) или других форм глаукомы, при которых имеется высокий уровень ВГД, который не может быть нормализован каким-либо другим методом лечения, в том числе медикаментозным путем, кроме хирургического.
2. неэффективность других методов лечения при изначально невысоком ВГД

у детей с II и III клиническими формами врожденной глаукомы;

1. невозможность осуществления других методов лечения (в том числе несоблюдение врачебных рекомендаций, выраженные побочные эффекты) или недоступность соответствующей медикаментозной терапии;
2. повторные операции необходимо проводить даже при остаточных зрительных функциях.

Методы хирургического гипотензивного лечения

Хирургическое лечение детей с врожденной глаукомой находится в центре лечебных мероприятий, осуществляемых таким больным. Существует два целевых направления оперативных вмешательств при врожденной глаукоме.

Первое предусматривает восстановление (точнее, формирование) оттока водянистой влаги, либо за счет устранения препятствия на ее естественном пути, либо путем создания нового пути оттока влаги (фистулы) в «обход» естественных дренажных путей. Второе направление хирургического лечения детей с врожденной глаукомой представлено вмешательствами, направленными на сокращение продукции водянистой влаги цилиарным телом.

- **Рекомендуются** хирургические методы формирования оттока водянистой влаги.

Данные методики следует разделить на две группы:

1. Операции, направленные на устранение органических препятствий (в основном, мезодермальной ткани) на пути водянистой влаги к трабекуле:
 1. Гониотомия (в том числе с гониопунктурой);
 2. Трабекулотомия ab interno;
 3. Лазерная трабекулопунктура.
2. Вмешательства фистулизирующего типа, предусматривающие формирование нового канала из передней камеры глаза наружу, в интрасклеральное пространство:
 1. Диатермогониопунктура; микродиатермогониопунктура;
 2. Трабекулотомия ab externo;
 3. Операция гониодиализа с трабекулотомией ab externo;
 4. Синустрабекулэктомия и ее модификации. [3,4,5].

Уровень убедительности рекомендаций В (уровень достоверности доказательств – 3)

Комментарии: Как показывает практика, наиболее стабильный гипотензивный эффект имеет последний вариант фистулизирующей операции. Этап синустрабекулэктомии преследует цель формирования фистулы из передней камеры глаза в интрасклеральное пространство (объем которого расширен глубокой склерэктомией).

Применяется также базальный клапанный ириденклеизис, который позволяет предотвратить блокирование фистулы радужковой, улучшает отток влаги из задней камеры и, наконец, формирует естественный дренаж фистулы из прикорневой зоны радужки. Задняя трепанация склеры предназначена для профилактики цилиохориоидальной отслойки (ЦХО) в послеоперационном периоде.

- Импланты (дренажные устройства, клапаны) рекомендуются при отсутствии эффекта от вышеперечисленных операций для нормализации офтальмотонуса [3,4,5].

Уровень убедительности рекомендаций В (уровень достоверности доказательств – 3)

Комментарии: *Применение имплантатов (дренажные устройства, клапанов) различных модификаций не представляет особой сложности и позволяет продлить гипотензивный эффект операции и установить относительно контролируемый уровень ВГД, способствующий замедлению прогрессирования глаукомной оптической нейропатии.*

Альтернативой хирургическим методам восстановления оттока водянистой влаги служат операции, направленные на уменьшение ее секреции.

- **Рекомендуются хирургические методы сокращения секреции водянистой влаги** [3,4,5].

Уровень убедительности рекомендаций В (уровень достоверности доказательств – 4)

Комментарии: *В основе рассматриваемого направления хирургии врожденной глаукомы лежит воздействие (чаще температурное), либо непосредственно на цилиарные отростки, либо на питающие их задние длинные цилиарные артерии (циклокриодеструкция, циклодиатермия, лазерная контактная и бесконтактная циклокоагуляция).*

Среди операций первой группы наибольшее распространение получили лазерная циклофотокоагуляция и циклокриопексия в различных модификациях. После выполнения операций «циклодеструктивного» плана, ребенку на 2-3 дня назначают ацетазоламид (диакарб) в возрастной дозировке, комбинируя, таким образом, хирургическое и медикаментозное подавляющее воздействие на цилиарное тело.

Диатермокоагуляция задних длинных цилиарных артерий служит альтернативой хирургическим методам, предусматривающим непосредственное термическое воздействие на цилиарное тело. В основе метода лежит нарушение кровоснабжения цилиарного тела, индуцированное гипертермией питающих его задних длинных цилиарных артерий.

Вмешательства рассматриваемого плана, несмотря на их «нефизиологичность» (при врожденной глаукоме страдает отток водянистой влаги), служат надежной

альтернативой традиционным методам хирургического лечения и являются операциями выбора у детей с терминальной глаукомой.

- При развитии интра- и послеоперационных осложнений рекомендуется проведение консервативного медикаментозного и при необходимости хирургического лечения [3,4].

Уровень убедительности рекомендаций В (уровень достоверности доказательств – 4)

Комментарии: Практически все хирурги отмечают снижение гипотензивного эффекта в отдаленные сроки наблюдения. Неблагоприятными факторами, осложняющими послеоперационное течение первичной глаукомы, служат избыточное рубцевание и активная регенерация, вызываемые пролиферацией фибробластов теноновой капсулы и эписклеры в области оперативного вмешательства. Известно, что у детей процессы пролиферации в зоне вмешательства в раннем послеоперационном периоде более активны, чем у взрослых, что объясняет более низкую эффективность фистулизирующих операций по поводу врожденной глаукомы.

Рубцеванию в зоне хирургического воздействия способствуют: недостаточный объем иссекаемой части трабекулы, закрытие зоны операции гониосинехиями, которые являются последствиями послеоперационных иритов и кровоизлияний в переднюю камеру.

Современные способы, препятствующие избыточной пролиферации, включают: уменьшение травматичности операций, иссечение субконъюнктивы и эписклеры, применение глюкокортикостероидов, протеолитических ферментов и использование цитостатиков из группы антимиетаболитов.

Кроме избыточного рубцевания, эффект антиглаукоматозных операций зависит от ряда других осложнений: синдром мелкой передней камеры, цилиохориоидальная отслойка, гифема, макулярный отек.

Синдром мелкой передней камеры в послеоперационном периоде может быть связан: с усиленной фильтрацией ВГЖ через послеоперационную фистулу, плохой адаптацией конъюнктивального разреза и наличием наружной фильтрации, а также ЦХО.

Причины ЦХО:

1 резкая декомпрессия во время вскрытия фиброзной капсулы глаза, приводящая к нарушению анатомических взаимоотношений глаза;

2. тракционное смещение цилиарного тела и иридохрусталиковой диафрагмы кпереди с формированием отрицательного давления в супрахориоидальном пространстве и транссудацией в него жидкой части крови;

3. гипотония, наступающая во время операции вследствие избыточной наружной фильтрации ВГЖ при неадекватности антиглаукоматозной фистулы или недостаточной герметизации операционной раны;

4. патологические изменения в гемодинамике жидкости супрахориоидального пространства.

В качестве редко встречающегося осложнения трабекулэктомии у детей описана геморрагическая ретинопатия, напоминающая картину окклюзии центральной вены сетчатки.

Самым частым среди всех послеоперационных осложнений при синдроме Стерджа-Вебера отмечена цилиохориоидальная отслойка. Перепад ВГД, возникающий во время операции, является пусковым механизмом к клиническому проявлению сосудистой патологии: операционных и послеоперационных геморрагий, высокой частоте и более тяжелому, чем у взрослых, течению отслоек сосудистой оболочки.

При кровотечении немедленно после иссечения радужной оболочки надо надавить на глазное яблоко ватным тампоном, стараясь одновременно вымывать кровь из раны. Применяют введение стерильного воздуха в переднюю камеру. Если кровь вывести не удалось и образовались сгустки, не следует делать попытки к их извлечению. В течение ближайших нескольких суток становится ясной дальнейшая тактика: консервативное лечение или дополнительное выведение крови.

При гифеме, гемофтальме и ЦХО назначают консервативное лечение: гемостатическое, сосудоукрепляющее, противовоспалительное, рассасывающее, также мидриатики, антиоксиданты и другие.

В раннем послеоперационном периоде может развиваться рецидив гипертензии: либо вследствие блокады зоны трабекулэктомии корнем радужки (при выпадении радужки в разрез) и при хрусталиковой блокаде (цилиохрусталиковый блок) - бывает редко при врожденной глаукоме. Наилучшей тактикой является консервативная. При подпаивании корня радужки к зоне внутренней фистулы проводится ИАГ-лазерная рефистулизация (не позже 1 месяца после развития сращения).

- Для профилактики инфекции и воспаления в послеоперационном периоде рекомендуется применять противовоспалительные и антибактериальные препараты.

В послеоперационном периоде назначают местную терапию -

1. антибактериальные препараты,
2. противовоспалительные препараты,
3. местные метаболические препараты.

В комплекс лечения возникших осложнений по показаниям включают – сосудоукрепляющие, гемостатические препараты [3,4].

Уровень убедительности рекомендаций В (уровень достоверности доказательств – 4)

4. Реабилитация

- Медикаментозное нейротрофическое лечение рекомендуется с целью сохранения и стимуляции зрительных функций у детей с врожденной глаукомой. Терапию следует проводить регулярно (1-2 раза в год) [6,7,10].

Уровень убедительности рекомендаций В (уровень достоверности доказательств – 3)

Комментарии: *Ишемия зрительного нерва, возникающая вследствие растяжения оболочек и компрессионного давления на сетчатку и хориоидею при врожденной глаукоме, приводит к потере клетками питательных веществ, накоплению свободных радикалов и продуктов метаболизма, что приводит к апоптозу нейрональных элементов зрительной системы.*

В комплекс нейротрофического лечения включают препараты, влияющие на периферическое кровообращение и улучшающие микроциркуляцию, миотропные спазмолитики, ноотропные препараты, нейропептиды, ангиопротекторы, антиоксиданты, корректоры метаболизма, поливитамины. Терапию проводят под контролем невропатолога.

При стойкой компенсации ВГД в комплекс лечения врожденной глаукомы можно включить физиотерапевтические методы: электрофорез и магнитофорез с нейротрофическими, и сосудорасширяющими препаратами, чрескожную электростимуляцию зрительного нерва (ЧЭС).

Показания к назначению современного нейротрофического лечения при врожденной глаукоме:

Любые формы врожденной глаукомы.

Противопоказания к назначению современного нейротрофического лечения при врожденной глаукоме:

1. *Нестабильная компенсация глаукоматозного процесса.*
 2. *Тяжелая сопутствующая общесоматическая патология.*
 3. *Непереносимость назначаемых медикаментозных средств.*
 4. *Отсутствие возможности регулярно контролировать ВГД.*
- Методики нейротрофической терапии, включающие физиотерапевтические процедуры, ЧЭС и др, рекомендуются всем детям с глаукомной оптической нейропатией при наличии компенсации ВГД, представлены в таблице (Табл.6). Терапию проводят под контролем невропатолога [6,7,10].

Уровень убедительности рекомендаций В (уровень достоверности доказательств – 3)**Таблица 6 – Физиотерапевтические методы реабилитации**

Метод	Способ применения, медикаментозные препараты	Частота курсов
Магнитотерапия переменным магнитным полем пульсирующим и вращающимся	Частота 50Гц- до 10 мТа	Курсы 2 раза в год по 10 процедур
ЧЭС по методике Кампанейца	Терапевтическая доза 2-2.5 порога.	Курсы 2 раза в год по 10 процедур
Магнитофорез	Спазмолитики, ноотропы	Курсы 2 раза в год по 5 процедур
Электрофорез эндоназальный	Спазмолитики, витамины, ноотропы	Курсы 2 раза в год по 10 процедур

Комментарии: *Возможно включение в схемы лечения:*

1. *БРТ- биорезонансная терапия- лечение эндогенными и экзогенными электромагнитными полями.*
 2. *Цветотоимпульсная терапия по методике Тетериной Т.П*
 3. *Рефлексотерапия- Акупунктура.*
 4. *Мануальная терапия.*
- Медикаментозная кератотрофическая терапия рекомендуется при помутнениях роговицы всем пациентам. При отеке роговицы, начальных дистрофических изменениях роговицы применяют трофические гели и витаминно - насыщенные растворы.

При стромальных тотальных помутнениях консервативное лечение неэффективно. Данные случаи могут быть показанием к кератопластике (при условии компенсации глаукоматозного процесса) [3,4,5].

Уровень убедительности рекомендаций В (уровень достоверности доказательств – 4).

- Коррекция аметропий, включающая очковую коррекцию и коррекцию контактными линзами рекомендуется всем пациентам [3,4,5].

Комментарии: *Важным является функциональное лечение, направленное на борьбу с амблиопией путем коррекции аметропии и плеоптики. У детей с врожденной глаукомой чаще выявляется миопия, у большинства- миопия средней и высокой степеней, обязательно требующая коррекции.*

Уровень убедительности рекомендаций В (уровень достоверности доказательств – 3)

5. Профилактика

- Рекомендуется диспансерное наблюдение, которое является необходимым для всех детей и подростков с врожденной глаукомой. Очень важен регулярный контроль за ВГД, размерами глаза, остротой зрения. Дети с подозрением на врожденную глаукому или установленным диагнозом ставятся на диспансерный учет в поликлинике с частотой осмотров согласно таблице 7. Всем детям проводят комплекс обследований включающий: оценка состояния переднего и заднего отрезков глаза, измерением ВГД, диаметра роговицы, ширины лимба, определение рефракции и зрительных функций (по возможности) [3,10].

Уровень убедительности рекомендаций В (уровень достоверности доказательств – 3)

Таблица 7 – Частота осмотров детей с врожденной глаукомой

Течение	Частота осмотров
После хирургического лечения	Первый осмотр через 1 месяц
Стабильное	1 раз в 3-6 месяца
Тяжелое	1 раз в месяц

6. Дополнительная информация, влияющая на течение и исход заболевания

Критерии оценки качества медицинской помощи

Критерий	Вид критерия (событийный, временной, результативный)
Выполнена тонометрия	событийный
Выполнена эхобиометрия	событийный
Выполнена биомикроскопия глаза	событийный
Выполнена офтальмоскопия	событийный
Определены показания к хирургическому вмешательству или медикаментозной терапии	событийный
Выполнено оказание офтальмологической хирургической помощи	временной
Выполнен подбор гипотензивной терапии	временной
Достигнута нормализация внутриглазного давления	результатирующий
Достигнуто прекращение прогрессирующего растяжения оболочек глаза	результатирующий

Достигнуто прекращение прогрессирования оптической глаукомной нейропатии	результатирующий
--	------------------

№	Критерии качества	Уровень достоверности доказательств	Уровень убедительности рекомендаций
1	Выполнена тонометрия	3	B
2	Выполнена эхобиометрия	3	B
3	Выполнена биомикроскопия глаза	4	B
4	Выполнена офтальмоскопия	3	B
5	Определены показания к хирургическому вмешательству или медикаментозной терапии	3	B
6	Выполнено оказание офтальмологической хирургической помощи	3	B
7	Выполнен подбор гипотензивной терапии	1a	A
8	Достигнута нормализация внутриглазного давления	1b	A
9	Достигнуто прекращение прогрессирующего растяжения оболочек глаза	3	B
10	Достигнуто прекращение прогрессирования оптической глаукомной нейропатии	3	B

Список литературы

1. Bowman R.J., Cope J., Nischal K.K. Ocular and systemic side effects of brimonidine 0.2% eye drops (Alphagan) in children. *Eye (Lond)*. 2004; 18(1):24-6.
2. Coppens G., Stalmans I., Zeyen T., Casteels I. The safety and efficacy of glaucoma medication in the pediatric population. *J Pediatr Ophthalmol Strabismus*. 2009; 46(1):12-8.
3. Mandal A.K., Netland P.N. *The Pediatric Glaucomas*. Edinburgh: Elsevier, 2006, P 113
4. Sampaolesi R, Zarate J, Sampaolesi JR. *The Glaucomas (Volume I). Pediatric Glaucomas* Springer Berlin Heidelberg, 2009, P.486.
5. Weinreb RN, Grajewski A, Papadopoulos M, Grig J, Freeman S. *Childhood Glaucoma. World glaucoma Association (Consensus Series-9)*, Kugler Publication, Amsterdam, Netherlands, 2013, P.272.
6. Аветисов Э.С., Ковалевский Е.И., Хватова А.В. *Руководство по детской офтальмологии*. М.: Медицина, 1987, 496с.
7. Катаргина Л.А., Тарасенков А.О., Мазанова Е.В. *Технология оценки зрительных функций у детей с врожденной глаукомой с целью прогнозирования и коррекции лечения*. Медицинская технология, Москва: ФГБУ МНИИГБ им. Гельмгольца. 2009; с.11.
8. Сомов Е.Е. *Офтальмология: учеб. для студентов мед. вузов*. Москва: МИА, 2008, 374с.
9. Сомов Е.Е. *Первичная глаукома*. Медиздат; 1992, 8 с.
10. Хватова А.В., Яковлев А.А., Теплинская Л.Е. *Врожденная глаукома: современный взгляд на патогенез и лечение - Зрительные функции и их коррекция у детей. «Врожденная глаукома: современный взгляд на патогенез и лечение»*. Медицина. 2005; с.319-344.

Приложение А1. Состав рабочей группы

1. **Катаргина Людмила Анатольевна** - руководитель группы, главный внештатный специалист детский офтальмолог Министерства здравоохранения РФ, Заместитель директора по научной работе ФГБУ «Московский научно-исследовательский институт глазных болезней им Гельмгольца» Минздрава России, профессор, д.м.н., Москва;
2. **Мазанова Екатерина Викторовна** - научный сотрудник отдела патологии глаз у детей ФГБУ «Московский научно-исследовательский институт глазных болезней им Гельмгольца» Минздрава России, к.м.н., Москва;
3. **Тарасенков Андрей Олегович** - научный сотрудник отдела патологии глаз у детей ФГБУ «Московский научно-исследовательский институт глазных болезней им Гельмгольца» Минздрава России, Москва;
4. **Сайдашева Эльвира Ирековна** - Главный внештатный специалист детский офтальмолог г. Санкт-Петербург, Заведующая кафедрой детской офтальмологии ГБОУ ВПО «Северо-Западный государственный медицинский университет им. И.И.Мечникова» Минздрава России, профессор, д.м.н., Санкт-Петербург;
5. **Бржеский Владимир Всеволодович** - Заведующий кафедрой офтальмологии, ГБОУ ВПО «Санкт-Петербургский Государственный Педиатрический медицинский университет» Минздрава РФ, профессор, д.м.н., Санкт-Петербург;
6. **Володин Павел Львович** - Заведующий отделом микрохирургии и функциональной реабилитации глаза у детей ФГБУ МНТК «Микрохирургии глаза» имени академика Федорова С.Н.» Министерства здравоохранения РФ, д.м.н., Москва;
7. **Гусаревич Ольга Геннадьевна** - Главный внештатный специалист детский офтальмолог Новосибирской области, профессор кафедры глазных болезней ФУВ ГОУ ВПО «Новосибирский государственный медицинский университет», д.м.н., Новосибирск;
8. **Фомина Наталья Владимировна** - доцент кафедры детской офтальмологии ГБОУ ВПО «Северо-Западный государственный медицинский университет им И.И.Мечникова», к.м.н., Санкт-Петербург.

Конфликт интересов отсутствует.

Приложение А2. Методология разработки клинических рекомендаций

Методы, использованные для сбора/селекции доказательств: поиск в электронных базах данных; анализ современных научных разработок по проблеме глаукомы в России и за рубежом, обобщение практического опыта российских и иностранных коллег.

Настоящие рекомендации в предварительной версии были рецензированы независимыми экспертами, которые прокомментировали доступность интерпретации доказательств, лежащих в основе рекомендаций, для практических врачей и пациентов.

Комментарии, полученные от экспертов, тщательно систематизированы и обсуждены председателем и членами рабочей группы. Каждый пункт обсужден и внесены соответствующие изменениям рекомендации.

В данных клинических рекомендациях все сведения ранжированы по уровню достоверности (доказательности) в зависимости от количества и качества исследований по данной проблеме.

Таблица 1. Уровни достоверности доказательств

Уровень достоверности	Тип данных
[1a]	Уровень достоверности, основанный на результатах метаанализа крупных рандомизированных исследований
[1b]	Уровень достоверности, основанный на результатах по крайней мере одного крупного рандомизированного исследования
[2a]	Уровень достоверности, основанный на результатах по крайней мере одного нерандомизированного контролируемого исследования
[2b]	Уровень достоверности, основанный на результатах по крайней мере одного экспериментального исследования
[3]	Уровень достоверности, основанный на результатах сравнительного исследования или описания клинического случая
[4]	Уровень достоверности, основанный на результатах мнения эксперта или экспертного комитета

Таблица 2. Уровни убедительности рекомендаций

Степень	Основание рекомендаций
A	Основана на результатах качественных клинических исследований, включающих хотя бы одно рандомизированное исследование
B	Основана на качественных нерандомизированных клинических исследованиях
C	Отсутствие исследований хорошего качества в данной области

Приложение А3. Связанные документы

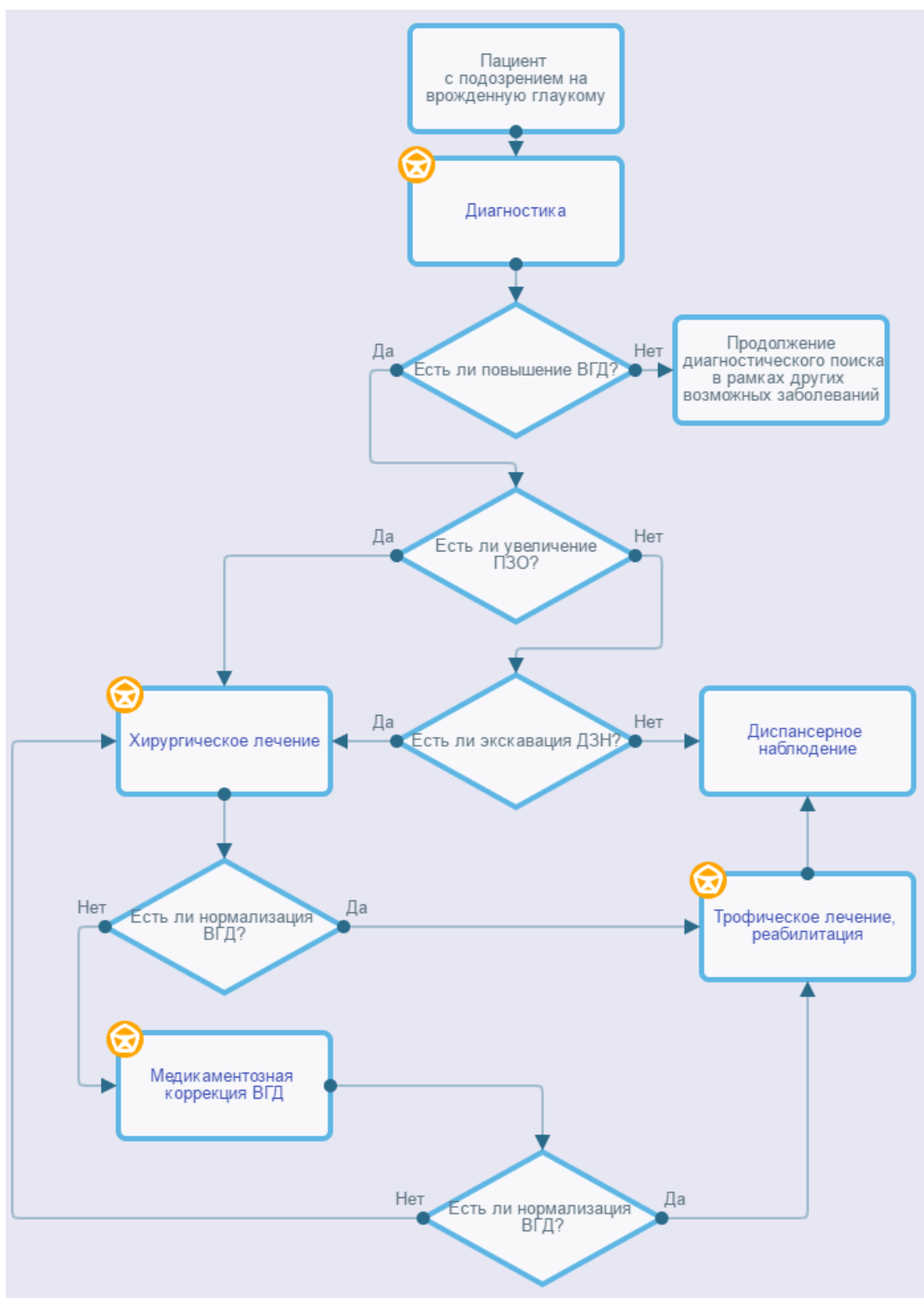
Данные клинические рекомендации разработаны с учетом следующих документов:

1. «Порядка оказания медицинской помощи детям при заболеваниях глаза, его придаточного аппарата и орбиты», утвержденного приказом МЗ РФ № 442н от 25.10.2012 г.
2. Международная [классификация](#) болезней, травм и состояний, влияющих на здоровье, 10-го пересмотра (МКБ-10) (Всемирная организация здравоохранения) 1994.
3. [Номенклатура](#) медицинских услуг (Министерство здравоохранения и социального развития Российской Федерации) 2011.
4. Федеральный закон «Об основах охраны здоровья граждан в Российской Федерации» от 21.11.2011 г. № 323 ФЗ.
5. Клинические рекомендации международного общества 2013 года: Weinreb RN, Grajewski A, Papadopoulos M, Grig J, Freeman S. Childhood Glaucoma. World glaucoma Association (Consensus Series-9), 2013, Kugler Publication, Amsterdam, Netherlands.

На основании данных клинических рекомендаций разработаны следующие документы:

1. Стандарт специализированной медицинской помощи при врожденной глаукоме у детей Q15.0-1.00.99.00 623.
2. Критерии оценки качества оказания медицинской помощи при некомпенсированной врожденной глаукоме.

Приложение Б. Алгоритмы ведения пациента



Приложение В. Информация для пациентов

Врожденная глаукома - тяжелое врожденное заболевание, являющееся одной из основных причин слепоты, слабовидения и нарушений зрения у детей с раннего возраста. Успех лечения детей с врожденной глаукомой во многом зависит от раннего выявления заболевания и своевременного проводимого лечения. В поздних стадиях заболевания даже после хирургического лечения шансы на успешный исход значительно снижаются. При несвоевременно начатом лечении болезнь быстро прогрессирует и приводит к необратимым изменениям всех структур глазного яблока. Дети с подозрением на врожденную глаукому или установленным диагнозом ставятся на диспансерный учет в поликлинике. При подозрении на врожденную глаукому ребенок должен быть в обязательном порядке обследован и если диагноз не снимается, обследования повторяются 3-4 раза, не реже 1 раза в 3 месяца. Ребенок с установленным диагнозом и нормализованным давлением должен показываться окулисту не реже одного раза в три месяца. После хирургического лечения первое обследование следует проводить через 1 месяца, в дальнейшем в зависимости от тяжести течения - 1 раз в 1-3-6 месяцев.

Приложение Г.